

CIÊNCIAS DA SAÚDE:
ESTUDOS PARA MANUTENÇÃO E MELHORIA DA VIDA

VOLUME X

EDITORA CONHECIMENTO LIVRE

Frederico Celestino Barbosa

Ciências da saúde: estudos para manutenção e melhoria da vida

10ª ed.

Piracanjuba-GO
Editora Conhecimento Livre
Piracanjuba-GO

Copyright© 2024 por Editora Conhecimento Livre

10ª ed.

Dados Internacionais de Catalogação na Publicação (CIP)

Barbosa, Frederico Celestino
B238C Ciências da saúde: estudos para manutenção e melhoria da vida
/ Frederico Celestino Barbosa. – Piracanjuba-GO

Editora Conhecimento Livre, 2024

177 f.: il
DOI: 10.37423/2024.edcl958
ISBN: 978-65-5367-514-8
Modo de acesso: World Wide Web
Incluir Bibliografia

1. equipe 2. prevenção 3. tratamento 4. diagnóstico 5. prognóstico I. Barbosa, Frederico Celestino II. Título

CDU: 613

https://doi.org/10.37423/2024.edcl958

O conteúdo dos artigos e sua correção ortográfica são de responsabilidade exclusiva dos seus respectivos autores.

EDITORA CONHECIMENTO LIVRE

Corpo Editorial

MSc Edson Ribeiro de Britto de Almeida Junior

MSc Humberto Costa

MSc Thays Merçon

MSc Adalberto Zorzo

MSc Taiane Aparecida Ribeiro Nepomoceno

PHD Willian Douglas Guilherme

MSc Andrea Carla Agnes e Silva Pinto

MSc Walmir Fernandes Pereira

MSc Edisio Alves de Aguiar Junior

MSc Rodrigo Sanchotene Silva

MSc Wesley Pacheco Calixto

MSc Adriano Pereira da Silva

MSc Frederico Celestino Barbosa

MSc Guilherme Fernando Ribeiro

MSc. Plínio Ferreira Pires

MSc Fabricio Vieira Cavalcante

PHD Marcus Fernando da Silva Praxedes

MSc Simone Buchignani Maigret

Dr. Adilson Tadeu Basquerote

Dra. Thays Zigante Furlan

MSc Camila Concato

PHD Miguel Adriano Inácio

MSc Anelisa Mota Gregoleti

PHD Jesus Rodrigues Lemos

MSc Gabriela Cristina Borborema Bozzo

MSc Karine Moreira Gomes Sales

Dr. Saulo Cerqueira de Aguiar Soares

MSc Pedro Panhoca da Silva

MSc Helton Rangel Coutinho Junior

MSc Carlos Augusto Zilli

MSc Euvaldo de Sousa Costa Junior

Dra. Suely Lopes de Azevedo

MSc Francisco Odecio Sales

MSc Ezequiel Martins Ferreira

MSc Eliane Avelina de Azevedo Sampaio

MSc Carlos Eduardo De Oliveira Gontijo

MSc Rainei Rodrigues Jadejiski

Dr. Rodrigo Couto Santos

Dra. Milena Gaion Malosso

PHD Marcos Pereira Dos Santos

Editora Conhecimento Livre
Piracanjuba-GO
2024

SUMÁRIO

CAPÍTULO 1 7
AS MODALIDADES VIDEOLAPAROSCÓPICA E ABERTA DE APENDICECTOMIA NO CONTEXTO DA SAÚDE PÚBLICA, UMA ANÁLISE RETROSPECTIVA
PEDRO SIMÕES DAHER
RAYANE LOPES GOMES
IGOR CONSULO DIONISIO
LUIZA FERNANDES BUENO
DOI 10.37423/240508992

CAPÍTULO 2 10
PUBLICAÇÕES CIENTÍFICAS ACERCA DAS CAUSAS DA DEPRESSÃO PÓS- PARTO DE 1968 ATÉ 2024
Aline Raquel Sirne Da Costa Monteiro
Maria Júlia Ribeiro Malheiros
Gabriella Gahyva Paes Breda
Heloysi Maria Peres Amorim
Joao Paulo Garcia Fernandes
Stélida Regina Marcon
Letycia Camargo da Silva Scartezini
Paulo Augusto Carvalho Goncalves
Beatriz Rhanae Kawai Koike
Mariella Gahyva Munhoz Figueiredo
DOI 10.37423/240508996

CAPÍTULO 3 12
HÉRNIA DE AMYAND COM APENDICITE FLEGMONOSA AGUDA AMYAND
Cirênio de Almeida Barbosa
Cibele Ennes Ferreira
Ronald Soares dos Santos
Lucas Martins dos Santos Tannús
Aragana Ferreira Bento Cardoso Leão
DOI 10.37423/240509015

CAPÍTULO 4 18
EPÔNIMOS E ESTRUTURAS ANATÔMICAS DE USO CORRENTE NOTRATAMENTO DE HÉRNIA INGUINO-FEMORAL E SEUS CORRELATIVOS:APRENDIZAGEM ANATÔMICA
Cirênio de Almeida Barbosa
Cibele Ennes Ferreira
Marlúcia Marques Fernandes
Matheus Henriques Soares de Faria
Artur Leonel Carneiro
Ana Clara Guimarães Gabrich Fonseca
DOI 10.37423/240509016

CAPÍTULO 5 27
ATUAÇÃO DO TAI CHI CHUAN NO EQUILÍBRIO DE IDOSOS
Luiz Augusto Costa Duarte
DOI 10.37423/240509018

CAPÍTULO 6 36
PORTFÓLIO DE GRADUAÇÃO: PROCESSO FORMATIVO
Cirênio de Almeida Barbosa
DOI 10.37423/240509030

CAPÍTULO 7 137
GESTÃO EM SAÚDE NO PERFIL DE ENSINO MÉDICO ATUAL E A EXPERIÊNCIA DA LIGA ACADÊMICA DE GESTÃO E EMPREENDEDORISMO MÉDICO (LAGEM)
Kawanna Izabella Buzzo Feitosa
Milene Krefer Machado
Isadora Finger Mascarello
Raffaela Slompo Caporrino
Luís Felipe de Moura Patel
Giovana Camili Maluf
Natan Benvegnu do Nascimento
Júlia Liz Longhi de Oliveira
Mariane Regina Rigo
DOI 10.37423/240509038

CAPÍTULO 8 141
IMPORTÂNCIA DA DOAÇÃO DE SANGUE E ESTOQUES ADEQUADOS: GARANTINDO RESERVAS SANGUÍNEAS PARA EMERGÊNCIAS MÉDICAS
Jairlane Garcia De Freitas
Parllen Gomes Fernandes
Letícia Nunes França da Silva
Rafael Zondonadi de Souza
Isabele Vitória Martins Maia
Tonn Macedo Johnson Witt Silva
Pedro Felipe de Oliveira Pedralli
Luiz Eduardo Fernandes
Larissa Guimarães Damasceno
Leticia França Cavalheiro
DOI 10.37423/240509041

CAPÍTULO 9 150
DOENÇA DO REFLUXO GASTROESOFAGICO: CASUÍSTICA CIRURGICA EM HOSPITAL-ESCOLA QUATERNÁRIO
CIRENIO DE ALMEIDA BARBOSA
ADÉBLIO JOSE DA CUNHA
DEBORA HELENA DA CUNHA
RONALD SOARES DOS SANTOS
ALYNE IARA MONTEIRO DE CARVALHO
RODRIGO MARTINS SALES
NATALIA XAVIER FERREIRA
FLAVIA BEDETI NEVES
DOI 10.37423/240509044

CAPÍTULO 10 153
SÍNDROME DE WEST: UMA ABORDAGEM DIAGNÓSTICA, EVOLUÇÃO CLÍNICA E REVISÃO
THIAGO MUNIZ BORGES
DOI 10.37423/240509049

CAPÍTULO 11 157
MAJOR CLINICAL IMPLICATIONS OF ADEQUATE NUTRITION IN CHILDREN AND ADOLESCENTS WITH ATTENTION-DEFICIT/HYPERACTIVITY DISORDER
Michelle Silva Rocha
Fabiana Negreli da Silva Koslinski
Raimundo Nonato de Araújo Soares
Maria Eduarda Teodoro Andrade
Jorge Luiz de Freitas
Lorenna Lemos de Aquino
Vinícius Bezerra Lopes
DOI 10.37423/240609055

CAPÍTULO 12 168
AVALIAÇÃO DOS RISCOS AMBIENTAIS DOS LOCAIS PÚBLICOS UTILIZADOS PARA A PRÁTICA DE ATIVIDADES FÍSICAS EM CAMPINA GRANDE-PB
MIRIAN WERBA SALDANHA
DIEGO CAVALCANTE
YASSER MENDES DUTRA BARROS
DOI 10.37423/240609059

Capítulo 1

10.37423/240508992

AS MODALIDADES VIDEOLAPAROSCÓPICA E ABERTA DE APENDICECTOMIA NO CONTEXTO DA SAÚDE PÚBLICA, UMA ANÁLISE RETROSPECTIVA

PEDRO SIMÕES DAHER — *Santa Casa de Misericórdia de Araçatuba*

RAYANE LOPES GOMES — *Santa Casa de Misericórdia de Araçatuba*

IGOR CONSULO DIONISIO — *Santa Casa de Misericórdia de Araçatuba*

LUIZA FERNANDES BUENO — *Centro Universitário Católico Salesiano Auxilium*

OBJETIVO:

O presente estudo visa comparar a apendicectomia videolaparoscopica à apendicectomia aberta quanto ao custo da internação, tempo de permanência nosocomial e mortalidade pós operatória por meio da análise retrospectiva da base de dados do sistema DataSUS.

MÉTODO:

Trata-se de um estudo observacional retrospectivo no qual foram analisados dados públicos compilados no sistemaTabnet, do DataSUS, em uma janela de 2 anos definida entre janeiro de 2021 a dezembro de 2022. A amostra consiste de todas as apendicectomias realizadas durante o período, divididas em duas modalidades: aberta e videolaparoscópica. Os grupos amostrais independentes foram comparados quanto ao número total de internações, custo médio da internação, tempo médio de permanência nosocomial e taxa de mortalidade. Os dados foram compilados em uma planilha de Excel e analisados com o auxílio do programa estatístico Jamovi, versão 2.3.21. A variável categórica "mortalidade" foi submetida ao teste estatístico Qui-Quadrado. As variáveis quantitativas" tempo médio de permanência" e "custo médio por internação", foram submetidas ao teste T de student para variáveis independentes. Foi considerado significante $p<0,001$ para todas as variáveis analisadas.

RESULTADOS:

Entre janeiro de 2021 e dezembro de 2022, foram contabilizadas 204182 apendicectomias abertas e 21057videolaparoscopicas. A taxa de mortalidade da variedade aberta foi de 0,268% contra 0,076% da contra parte videolaparoscopica, representando um risco relativo de 1,536 a 8,12 ($p<0,001$). A cirurgia videolaparoscopica também apresentou um tempo médio de internação de 2,8 dias, 9,6% menor do que sua contraparte aberta($p<0,001$), com 3,1 dias de internação em média. O custo médio de internação das apendicectomias abertas foi deR$645,31, valor 9,2% menor do que a modalidade videolaparoscopica ($p<0,001$), que custou em média R$710,31.

CONCLUSÕES:

A apendicectomia videolaparoscopica apresentou, no período analisado, custo significativamente maior por internação do que o procedimento aberto. Tal diferença de R$65,00 por internação, somado ao custo de investimento em insumos e equipamento, pode representar uma barreira monetária para a adoção do procedimento a nível nacional. No entanto, a pesar de significativamente mais cara, a

modalidade videolaparoscopica apresentou redução importante da taxa de mortalidade e tempo de internação. Tais benefícios devem ser, também, considerados para correta gestão de recursos hospitalares. O presente estudo sugere, portanto, a adoção da apendicectomia videolaparoscopica nas situações em que houver recursos disponíveis para tal e o quadro clinico do paciente não for proibitivo. É importante ressaltar que o uso da base de dados do DataSUS para comparação de procedimentos apresenta limitações, não sendo possível a estratificação da amostra quanto ao grau da apendicite ou a definição de critérios de exclusão para isolamento de variáveis.

Palavras-chave: Apendicectomia, Videolaparoscopia, Aberta

Capítulo 2

10.37423/240508996

PUBLICAÇÕES CIENTÍFICAS ACERCA DAS CAUSAS DA DEPRESSÃO PÓS- PARTO DE 1968 ATÉ 2024

Aline Raquel Sirne Da Costa Monteiro — *Universidade De Cuiabá*

Maria Júlia Ribeiro Malheiros — *Universidade De Cuiabá*

Gabriella Gahyva Paes Breda — *Universidade De Cuiabá*

Heloysi Maria Peres Amorim — *Universidade De Cuiabá*

Joao Paulo Garcia Fernandes — *Universidade De Cuiabá*

Stélida Regina Marcon — *Universidade De Cuiabá*

Letycia Camargo da Silva Scartezini — *Universidade De Cuiabá*

Paulo Augusto Carvalho Goncalves — *Universidade De Cuiabá*

Beatriz Rhanae Kawai Koike — *Universidade De Cuiabá*

Mariella Gahyva Munhoz Figueiredo — *CENTRO UNIVERSITÁRIO DE VÁRZEA GRANDE*

Introdução: O aumento no número de casos de depressão pós-parto cresce significativamente com o passar dos anos, seja por mulheres que nunca desejaram a gravidez, por uma quebra de expectativa advinda de uma romantização da maternidade e por complicações durante a gestação. Sendo assim, ao realizarmos buscas nos deparamos com um crescente aumento no número de pesquisas acerca da temática. **Objetivo:** Levantar os trabalhos publicados relacionadas as causas da depressão pós-parto entre os anos de 1968 e 2024. **Metodologia:** Levantamento de trabalhos publicados no PubMed, que cumpram com os descritores: "causes of postpartum depression"; com critérios para inclusão: artigos no idioma inglês, desde 1968 até 2024. **Resultados:** A primeira publicação a citar as causas da depressão pós parto consta de um relato de caso que abordou o tema de reações psiquiátricas a contraceptivos orais, no ano de 1968, sendo única ao citar o termo neste ano. De 1980 a 1990 foram publicados 92 artigos, destacando-se 1989, com 18 publicações. De 1990 a 2000, ocorre um gradual, porém discreto, aumento no número de publicações. Entre 2000 e 2010 a tendência de crescimento no número de publicações evolui anualmente, saindo de 53 publicações em 2000 para 171 publicações em 2010, com um total de 1142 publicações no período.

De 2007 a 2017 foram 2234 publicações, ultrapassando em 2018 a marca de 250 publicações anuais. O período entre 2018 e 2022 constitui um novo marco no número de publicações, atingindo 1682 publicações em 5 anos, seguindo a tendência de aumento escalonado com o passar do tempo. Entre 2019 e 2021 foram publicados mais artigos do que nos 25 anos anteriores somados, totalizando 1045 publicações, contra 841 publicações no período de 1980 a 2005. Em 2020, foram 333 publicações, 6 a menos que o ano anterior. 2021 e 2022 concentram o maior número de publicações do quinquênio, com 358 e 344, respectivamente. 2024 conta, até o mês de Fevereiro, com um total de 52 publicações. **Conclusão:** De acordo com o levantamento de trabalhos publicados, o aumento de diagnósticos e publicações acerca das causas que levam ao desenvolvimento de uma depressão pós parto se deu conforme o passar dos anos seguindo a tendência de aumento anual.

Palavras-chave: Mulheres, Gravidez, Maternidade.

Capítulo 3

10.37423/240509015

HÉRNIA DE AMYAND COM APENDICITE FLEGMONOSA AGUDA AMYAND

Cirênio de Almeida Barbosa — *Universidade Federal de Ouro Preto*

Cibele Ennes Ferreira — *Pontifícia Universidade Católica de Minas Gerais*

Ronald Soares dos Santos — *Universidade Federal de Ouro Preto*

Lucas Martins dos Santos Tannús — *Santa Casa de Misericórdia de Belo Horizonte*

Aragana Ferreira Bento Cardoso Leão — *Santa Casa de Misericórdia de Ouro Preto*

Resumo: A hérnia de Amyand é uma condição rara caracterizada pela migração do apêndice cecal para o canal inguinal, seja de forma direta ou indireta. Ela corresponde a cerca de 0,9% a 1,7% de todas as hérnias. A apendicite aguda, encarceramento e estrangulamento são complicações possíveis associadas à hérnia de Amyand. O diagnóstico precoce é crucial, e exames de imagem desempenham um papel fundamental no planejamento cirúrgico.

INTRODUÇÃO

Qualquer hérnia inguinal contendo o apêndice vermiforme é chamada de hérnia de Amyand. As hérnias de Amyand são muito raras e ainda mais raras é a associação de hérnia de Amyand com apendicite aguda. Pela raridade desta entidade, constitui um caso desafiador em termos de diagnóstico e tratamento.[3.] O manejo cirúrgico ainda não é padronizado e não há diretrizes claras. Existem algumas controvérsias quanto à realização de uma apendicectomia se o apêndice parecer normal ou se a tela pode ser usada para a correção de hérnia se a apendicectomia for realizada. [1.] Descrevemos um caso de hérnia de Amyand em um homem de 78 anos com apendicite aguda e revisamos a literatura atual sobre estratégia cirúrgica.

RELATO DE CASO

Paciente de 78 anos, viúvo, trabalhador rural, que foi atendido no Serviço de Urgência do Hospital São Lucas, Minas Gerais com quadro clínico de dor na região inguinal direita, de início há aproximadamente 12 horas, acompanhada de enjoo, náuseas, vômitos, parada de eliminação de gases e fezes e distensão abdominal. O paciente já estava ciente de que era portador de hérnia na região inguinal ipsilateral. Após tentar entrar em um carro de passeio mais baixo, sentiu dor forte e aguda na região inguinal direita que veio acompanhada de tumefação local com ardência e desconforto para andar e para a movimentação. O paciente era portador de diabetes Mellitus tipo 2 e faz uso de Metformina 850 mg 2 comprimidos ao dia, hipertensão arterial e faz uso de losartana 50 mg 2 comprimidos ao dia e anlodipino de 10 mg 1 comprimido pela manhã. O diagnóstico foi facilitado pelo encontro de uma massa inguinal, irredutível e que não transilumina. A massa é de consistência macia contendo ar (das alças intestinais). Foi submetido aos exames laboratoriais de rotina que mostrou PCR- 47, Hemograma com 12.100 leucócitos/mm³, bastões: 4% e segmentados: 85% PTTA e atividade de protrombina normais e creatinina- 1,7 mg/dL, o exame de Tomografia Computadorizada da região abdominal revelou um alargamento do anel inguinoescrotal direito preenchido por alças intestinais com paredes espessadas e gordura peritoneal determinando oclusão intestinal com presença de níveis hidroaéreos em diferentes alturas do abdômen.

MÉTODOS

Trata-se de um estudo de revisão, iniciado em fevereiro de 2023 e finalizado no mês de maio do mesmo ano. Foram utilizados as bases de dados Scielo, Google Acadêmico e Medline.

DISCUSSÃO

Deve-se ter cautela quanto à abordagem terapêutica usando-se uma técnica cirúrgica minimamente invasiva e com condutas especiais de anestesia para evitar riscos. Por isso, foi feita a incisão de Pfilizet, que evidenciou uma hérnia inguinal encarcerada com apendicite abscedativa do tipo flegmonosa. [2,4] Foi feita a apendicectomia e não foi feita a técnica de Lictenstein. Fez-se a técnica de Zimmerman modificada. Para tornar o prognóstico melhor, deve-se realizar a cirurgia o quanto antes para evitar que o quadro evolua com estrangulamento.

DIAGNÓSTICO

A hérnia de Amyand é uma hérnia inguinal que contém apêndice vermiforme.

As hérnias de De Garengeot são semelhantes; entretanto, neste caso o apêndice está dentro de uma hérnia femoral. Ambos os tipos de hérnia são raros, e as hérnias associadas a apendicite, perfuração ou abscesso são apresentações ainda mais escassas. [1,5,4]

O tratamento da hérnia de Amyand e da hérnia de De Garengeot não é padronizado. Geralmente, o reparo da hérnia é realizado, mas ainda há divergências quanto ao uso da tela e à realização da apendicectomia. Esta série de casos descreve dois indivíduos com apendicite que se apresentam em um pronto-socorro em um período de 24 horas. Um caso é de um paciente com hérnia de Amyand e outro caso é de um paciente com hérnia de De Garengeot com abscesso adjacente. Ambos os indivíduos foram tratados com apendicectomia e correção de hérnia sem uso de tela. [3,6]

TRATAMENTO

Paciente de 78 anos, viúvo, trabalhador rural, que foi atendido no Serviço de Urgência do Hospital São Lucas, Minas Gerais com quadro clínico de dor na egião inguinal direita, de início há aproximadamente 12 horas, acompanhada de enjoo, náuseas , vômitos, parada de eliminação de gases e fezes e distensão abdominal. O paciente já estava ciente de que era portador de hérnia na região inguinal ipsilateral. O paciente estava afebril. Os resultados laboratoriais revelaram leucocitose (13.500mm 3) com neutrofilia (82%). Foi realizada radiografia abdominal simples que não demonstrou presença de níveis hidroaéreos e foi feito diagnóstico de hérnia inguinal encarcerada com provável estrangulamento.

Foi realizada exploração da região inguinal direita por via anterior, abrindo o saco herniário e identificando a presença do apêndice cecal em seu interior, que estava inflamado, mas não perfurado.

O ceco foi devolvido à cavidade peritoneal e foram realizadas apendicectomia e plastia inguinal pela técnica de Lichtenstein. O exame anatomopatológico relatou apendicite flegmonosa aguda e peri-apendicite fibropurulenta aguda. O paciente evoluiu sem intercorrências clínicas e recebeu alta no terceiro dia.

CONCLUSÃO

A hérnia de Amyand é uma entidade rara cujo diagnóstico pré-operatório é incomum, devendo sempre ser considerada no diagnóstico diferencial em casos com sinais clínicos de hérnia inguinal direita encarcerada. O cirurgião deverá sempre preocupar-se com a anatomia patológica, pois a malignidade do apêndice deve estar sempre no diagnóstico diferencial de uma massa inguinal direita, para proporcionar um tratamento cirúrgico ideal.

REFERÊNCIAS

1. BARBOSA, Cirênio de Almeida; AMARAL, Vânia Fonseca do; SILVA, Alcino Lázaro da. Histopatologia do saco herniário da hérnia inguinal indireta e do peritônio parietal em adultos e crianças: estudo qualitativo da sua musculatura lisa. Revista do Colégio Brasileiro de Cirurgiões, [S.L.], v. 27, n. 3, p. 183-188, jun. 2000. FapUNIFESP (SciELO). http://dx.doi.org/10.1590/s0100-69912000000300007.

2. Michalinos A, Moris D, Vernadakis S. Amyand's hernia: a review. Am J Surg. 2014 Jun;207(6):989-95. doi: 10.1016/j.amjsurg.2013.07.043. Epub 2013 Nov 7. PMID: 24280148.

3. Smith-Singares E., Boachie J. A., Iglesias I. M. A rare case of appendicitis incarcerated in an inguinal hernia. Journal of Surgical Case Reports. 2016;2016(6):1–3. doi: 10.1093/jscr/rjw096.rjw096 - DOI - PMC - PubMed

4. Michalinos A., Moris D., Vernadakis S. Amyand’s hernia: a case series with critics of role of appendectomy. Hernia. 2015;19(6):987–990. doi: 10.1007/s10029-013-1209-1. - DOI - PubMed

5. Cardenas A. M., Valencia C. F. P., Escarrega V. H. S., et al. Amyand’s hernia: case report and review of the literature. Annals of Medicine and Surgery. 2015;4(2):113–115. - PMC - PubMed

6. Cavalcante J. F., Batista H. M. T., Neto I. C. P., et al. Amyand’s hernia with appendicitis: a case report and integrative review. Case Reports in Surgery. 2015;2015:5. doi: 10.1155/2015/941039.941039 - DOI - PMC - PubMed

Capítulo 4

10.37423/240509016

EPÔNIMOS E ESTRUTURAS ANATÔMICAS DE USO CORRENTE NOTRATAMENTO DE HÉRNIA INGUINO-FEMORAL E SEUS CORRELATIVOS:APRENDIZAGEM ANATÔMICA

Cirênio de Almeida Barbosa — *Universidade Federal de Ouro Preto*

Cibele Ennes Ferreira — *Pontifícia Universidade Católica de Minas Gerais*

Marlúcia Marques Fernandes — *Universidade Federal de Ouro Preto*

Matheus Henriques Soares de Faria — *Universidade Federal de Ouro Preto*

Artur Leonel Carneiro — *Universidade Federal de Ouro Preto*

Ana Clara Guimarães Gabrich Fonseca — *Santa Casa de Belo Horizonte*

Resumo: O exercício profissional cirúrgico da parede abdominal e, em especial da hérnia inguino-crural, exige o conhecimento de importantes epônimos. A multiplicidade de nomes de cientistas e de pesquisadores atribuídos a alguns órgãos e estruturas anatômicas tem dificultado a leitura e a elaboração de trabalhos científicos. Frequentemente, tal dificuldade aumenta quando se constata que, para um mesmo músculo, ligamento ou tendão existem várias denominações Em linguagem científica, epônimo é o termo anatômico gerado a partir do nome de uma pessoa. O epônimo visava a homenagear o cientista que descobrisse, por exemplo, um ligamento (ligamento de Poupart = ligamento inguinal). "É tão possível a um cirurgião que não conhece a anatomia trabalhar no corpo humano sem erro quanto a um cego esculpir uma imagem no mármore" (Galeno De Pergámo, 130-200 dC).

Palavras chaves: Epônimos; Hérnia Inguinal; Hérnia Femoral; Canal Inguinal; Anatomia.

DISCUSSÃO

O significado etimológico da palavra “hérnia” pode ser compreendido a partir do grego ou do latim. Do grego “hérnia” (hernios) deriva do vocábulo épico que significa “broto”, "desdobramento ou “excrescência”; Pode também ser entendido como derivado do vocábulo hira cujo significado é intestino. [6,2,10].Considerando-se a origem do latim, “hérnia”, antigo vocábulo latino, significa “rotura”. O famoso anatomista e cirurgião inglês, Sir Astley Paston Cooper (1768-1841) publicou novas e originais visões anatômicas sobre o canal inguinal entre 1804 e 1807. Na primeira publicação, Astley Cooper definiu a fáscia transversal (fascia transversalis), tão importante na etiologia das hérnias diretas e o ligamento púbico superior, também denominado pectíneo ou inguinal. [1,4,12.] Este ligamento posteriormente levou seu nome (ligamento de Cooper). Coube a Cooper a célebre frase, até hoje citada no tratamento da hérnia inguinal por inúmeros autores:

"No disease of the human body, belonging to the province of the surgeon, requires in its treatment, a better combination of accurate, anatomical knowledge with surgical skill than hernia in all its variants."Sir Astley Paston Cooper (1768-1841)

REVISÃO DE EPÔNIMOS NA REGIÃO INGUINO-FEMORAL

1. Alcock, canal de (canal pudendo) - Canal fascial de revestimento do músculo obturador interno, contendo os vasos pudendos internos e o nervo dorsal do pênis/clitóris. Thomas Alcock (1784-1883) foi um anatomista inglês Os vasos pudendos internos e o nervo pudendo atravessam a superfície pélvica do obturador interno e são contidos em um canal especial - o canal de Alcock - formado pela fáscia do obturador. [3,4,7,8]

2. Bogros, espaço - Entre a face interna da fáscia transversalis e o peritônio que a recobre existe um espaço virtual ocupado pela gordura pré-peritoneal denominado espaço de Bogros. Este espaço é a continuação lateral do espaço retropúbico(Retzius), situado entre a bexiga e a face interna da sínfise púbica

3. Camper, fáscia de (fáscia subcutânea superficial) - É a camada superficial externa, gordurosa da tela subcutânea do abdome. É mais conjuntival e mais intermediária. Pieter Camper (1722-1781), médico e anatomista holandês, dedicava-se também às artes plásticas. Essa parte da fáscia superficial são mais proeminentes na região inferior da parede abdominal abaixo do nível do umbigo. A fáscia de Camper é contínua inferiormente com a fáscia superficial da coxa

4. Colles, ligamento de - Denominado de ligamento reflexo; É uma expansão do pilar lateral do anel inguinal superficial que sobe medialmente, à frente da foice inguinal na parede posterior. É descrito por alguns autores como pilar posterior do anel inguinal superficial

5. Gallaudet, fáscia inominada - Que está aderida à aponeurose do músculo oblíquo externo), podendo existir tecido adiposo entre estas duas fáscias. [11,5,] É uma banda ou folha de tecido conjuntivo , principalmente colágeno , por baixo da fáscia profunda Scarpa que une, estabiliza, encerra e separa músculos e outros órgãos internos .

6. Gimbernat, ligamento de - (ligamento lacunar). Antônio de Gimbernat (1734-1790) foi o cirurgião do Rei Carlos III, de Espanha. É a parte da aponeurose do músculo oblíquo externo que é refletida para trás e lateralmente, e está ligado à linha de pectineal do púbis. Tem cerca de 1,25 cm longa, maior no sexo masculino do que no sexo feminino, quase horizontal em direção na postura ereta, e de uma forma triangular, com a base dirigida lateralmente. Sua base é côncava, fina, e afiada e forma o medial do anel femoral . [1,9] Seu ápice corresponde ao tubérculo púbico . A sua margem posterior está ligada à linha de pectineal, e é contínua com o ligamento pectineal . A sua margem anterior é ligada ao ligamento inguinal .As suas superfícies são dirigidas para cima e para baixo.

7. Henle, ligamento de - também denominado foice inguinal. Representa uma expansão lateral da borda lateral da bainha do músculo reto abdominal, juntamente com a fáscia transversal e a aponeurose do transverso. Forma o limite medial do ânulo femoral. Friedrich Gustav Jakob Henle (1809-1885), anatomista alemão. Vai do bordo externo do músculo reto anterior do abdome, dirige-se medialmente até o ligamento pectíneo (ligamento de Cooper) participando de sua formação. Constitui o assoalho do Anel femoral .

8. Hesselbach, ligamento de - (ligamento interfoveolar). Franz Kaspar Hesselbach (1759-1816), cirurgião alemão, descobriu esse ligamento e também a fáscia crivosa e o trígono inguinal. Lateral ao " falx aponeurótico" inguinal (isto é, o tendão conjunto), existe uma banda ligamentar originária da margem inferior da fáscia transversal e estendendo-se para a frente da artéria epigástrica inferior até o ramo superior do púbis ; é denominado ligamento interfoveolar de Hesselbach e às vezes contém algumas fibras musculares.É um espessamento da fáscia transversal e possivelmente do tecido extraperitoneal, em volta dos vasos epigástricos inferiores. [7,8]

Estende-se da borda interna do ânulo inguinal profundo, para cima, ao longo dos vasos epigástricos inferiores, em direção da linha arqueada

9. Nuck, canal de - (processo vaginal). Delgado divertículo peritoneal que se prolonga no interior do canal inguinal feminino. Anton Nuck (1650-1692) foi um anatomista holandês. O canal de Nuck é uma protuberância tubular peritoneal no sexo feminino, através do anel interno inguinal, seguindo o ligamento redondo e extensão até o lábio vaginal. O canal de Nuck está patente em até 90% dos recém-nascidos, sendo mais prevalentes nos recém-nascidos prematuros e apresentando uma tendência para o seu fechamento espontâneo ao longo do primeiro ano de vida.

10. Pectíneo, ligamento - É também denominado de ligamento pectineal ou de Cooper que é parte da aponeurose do músculo oblíquo externo, que se espessa e está fixa sobre a linha pectínea da pelve(linha de Cooper). Existe estrutura fibrosa, extraordinariamente resistente que recobre o pecten do púbis, que é denominada ligamento pectineal de Cooper. Este ligamento funde-se com o periósteo do púbis, com a expansão lateral do ligamento lacunar, com fibras do ligamento iliopúbico e com a aponeurose de inserção do músculo pectíneo. Éoportuno lembrar a posição estratigráfica deste ligamento com relação às demais estruturas da região inguinal. O ligamento inguinal se situa no plano coronal enquanto que o ramo púbico, onde está o ligamento pectíneo, se situa em plano oblíquo formando com este um ângulo. Além disso, ambos os ligamentos a partir do tubérculo púbico tem direções divergentes: o ligamento inguinal tem direção ascendente e o ligamento pectíneo descendente.

11. Poupart, ligamento de - (ligamento inguinal). François Poupart (1616-1708) foi um anatomista e cirurgião francês. O ligamento inguinal é uma fita que corre desde o tubérculo púbico do osso púbis até a espinha ilíaca ântero-superior do osso ílio . Sua anatomia é muito importante para a operação de pacientes com hérnia inguinal .Forma o assoalho do canal inguinal , que é o local onde a hérnia inguinal se desenvolve.É formado pela aponeurose do músculo oblíquo externo do abdome e é contínuo com a fáscia lata da coxa . Também é conhecido como ligamento de Poupart, porque Poupart deu sua importância para o reparo de hérnias. [1,3] É o limite superior do triângulo femoral . Esse ligamento separa a região inguinal do trígono femoral, apresenta textura, forma e tamanho variáveis. Nos adultos, esse ligamento mede entre 11 e 15 cm. Os ligamentos mais curtos estão associados às hérnias inguinais indiretas e quando mais longo há predisposição para hérnias inguinais diretas.

12. Retzius, cavo de (espaço retropúbico) - Também chamado pré-vesical. Anders Olof Retzius (1796-1860) foi um anatomista sueco. Retzius não deve ser confundido com seu filho Gustav Magnus Retzius, também professor de Anatomia em Estocolmo e estudioso da Anatomia Dental.

13. Scarpa, fáscia de (Fáscia subcutânea profunda) - É uma lâmina da fáscia superficial do subcutâneo mais interna, membranácea. É formada por tecido frouxo e menos tecido adiposo, contém os vasos epigástricos superficiais e reveste os músculos como epimísio.Antônio Scarpa (1747-1832) foi um anatomista e cirurgião italiano. Descreveu também o trígono femoral. É encontrado profundamente na fáscia de Camper e superficial no músculo oblíquo externo . Medial e inferior ao tubérculo púbico, no homem, a fáscia de Scarpa muda à medida que continua sobre o escroto e forma a túnica de Dartos [4,7,8] Essa camada é altamente infiltrada por fibras musculares elásticas e lisas e contém uma quantidade mínima de gordura. A fáscia de Scarpa termina inferior ao ligamento inguinal, fundindo-se com a fáscia lata da coxa. Na linha média, apenas superior ao pênis, Scarpa é o ligamento fundiforme do pênis. Como a fáscia de Scarpa continua posteriormente no períneo, é chamada fáscia de Colles .

14. Thomson, ligamento - Este ligamento foi descrito inicialmente em 1817 e referendado por Thompson em 1836. É um conjunto de fibras aponeuróticas do músculo transverso do abdome que segue um curso paralelo, porém em um plano posterior e em direção ao ligamento pectíneo. Ao projetar-se dessa maneira, o trato iliopúbico define a parede anterior e medial da bainha que envolve os vasos femorais. O chamado ligamento iliopúbico (bandeleta ílio-púbica ou ligamento de Thompson) é um espessamento da fáscia transversal que acompanha internamente o ligamento inguinal e, também se prende mais medialmente na espinha ilíaca ântero-superior e no tubérculo púbico

15. Triângulo de Hasselbach - É uma região triangular, limitada pelo ligamento inguinal (inferiormente), margem lateral da bainha do reto abdominal (medialmente) e vasos epigástricos inferiores (súpero lateralmente). Corresponde à região de maior fraqueza da parede anterior do abdome e por isso mais propensa a hérnia inguinal direta .

16. Fáscia transversal - Descrita por Cooper , é uma lâmina aponeurótica que forra toda a extensão da face profunda da parede abdominal. Fica interposta entre o peritônio e a musculatura abdominal, na frente e lateralmente recobre a face profunda dos músculos transverso, reto anterior do abdome e atrás, a face anterior do quadrado lombar , do psoas e, em cima, a face inferior do diafragma. Bassini foi um dos primeiros a chamar a atenção para a importância, do ponto de vista cirúrgico, da fáscia transversal na região inguinal

17. Septo femoral - É a porção da fáscia transversal, fechando à maneira de um diafragma, a parte livre do anel femoral , que se denomina septo femoral. Este é atravessado em pontos diversos pelo canais linfáticos que, de triângulo femoral(Scarpa), passa à bacia. é atravessado igualmente, em sua parte

mais interna , pelo linfonodo do canal femoral (Cloquet) que pertence a sua vez ao abdome e à região femoral. Por dentro do anel femoral, à fáscia transversal encontra a face superior do ligamento lacunar(Gimbernat). Ela se espalha sobre essa face e vem se fixar, como o septo femoral, sobre a crista pectínea ou, se preferir, sobre o ligamento pectíneo(Cooper), que recobre essa crista em toda a sua extensão.

18. Ligamento interfoveolar - Assim denominado de inter(entre) e fovéola(fosseta), porque se encontra situado entre as duas fossetas inguinais, é uma lâmina fibrosa, de direção vertical, que se encontra entre o orifício interno do canal inguinal e a artéria epigástrica.

Triangular como a foice inguinal, ele se fixa embaixo pela sua base , sobre a parte correspondente da arcada femoral. O seu topo(cumeeira), dirigido para cima , se perde insensivelmente sobre a fáscia transversal.

Ele sobe, às vezes, até o ângulo externo da arcada semilunar, razão da denominação pilar externo da arcada semilunar. [11,12] Na verdade, o ligamento interfoveolar não existe no plano da fáscia transversal. Esse ligamento pertence à lâmina vascular dos vasos epigástricos, que está colocada atrás da fáscia transversal.As fibras conjuntivas espessadas da borda externa dessa lâmina vascular, amontoadas em volta dos vasos epigástricos, constituem o ligamento interfoveolar.

19. Trato iliopúbico - Designa-se sob esse nome, segundo Thomson, um pequeno conjunto de fibras transversais, que vão da espinha do púbis à espinha ilíaca ântero-superior. Essas fibras iliopúbicas nascem na sua extremidade interna sobre a espinha do púbis e para fora da espinha, sobre a crista pectínea. às vezes, sua principal origem se faz na borda lateral do adminiculum linear albae.

20. Trígono femoral - Localizado no terço superior da região anterior da coxa, contém os vasos e nervos femorais. É do tipo escaleno, tendo como limites os seguintes: lateral, borda medial do músculo sartório; medial, borda lateral do músculo adutor longo; superior, ligamento inguinal

CONCLUSÃO

Por mais extensa que fosse esta lista, sempre se correria o risco de omitir um epônimo, cometendo uma lastimável injustiça. Alguns, no entanto, são unanimidade e, sem dúvida, por todos lembrados. O cirurgião bom conhecedor da anatomia cirúrgica poderá errar menos, por mais que se apresentem variações ou distorções de qualquer natureza. Segundo Cooper (1804), nenhuma doença do corpo humano, de domínio de um cirurgião, requer em seu tratamento, maior combinação de conhecimentos anatômicos preciso e técnica cirúrgica, que a hérnia em todas as suas variedades. Um

nome, em especial, gostaríamos de citar, Prof. Alcino Lázaro da Silva. A ele o nosso eterno agradecimento e a nossa carinhosa homenagem. Com ele aprendemos ser cirurgião, professor e cidadão.

REFERÊNCIAS BIBLIOGRÁFICAS

1. BEZERRA, A. et al. Yanomani indians and the anatomical and biomedical terms in their language. Rev. Chil. Anat. 11(1):25-33, 1993.

2. DIDIO, L. J. A. Tratado de Anatomia Aplicada. São Paulo, Póluss, 1999.

3. FIELD, E. J. e HARRISON, R. J. Anatomical terms: Their origin and derivation. Cambridge, W. Heffer and Sons, 1961.

4. FORTES, H. e PACHECO, G. Dicionário Médico. Rio de Janeiro, Fabio Mello Ed., 1968.

5. GARDNER, E. et al. Anatomia. Rio de Janeiro, Guanabara Koogan, 1978.

6. KOPF-MEIER, P. Wolf-Heidegger Atlas de Anatomia Humana. Rio de Janeiro, Guanabara Koogan, 2000.

7. PETROIANU, A. Anatomia Cirúrgica. Rio de Janeiro, Guanabara Koogan, 1999.

8. SOBOTTA, J. Atlas de Anatomia Humana. Rio de Janeiro, Guanabara Koogan, 1995.

9. SPENCE, A. P. Anatomia Humana Básica. São Paulo, Editora Manole, 1991.

10. BEZERRA AJC ; BEZERRA RFA . Epônimos de uso corrente em Anatomia Humana: um glossário para Educadores Físicos Rev. Bras. Ciên. e Mov. Brasília v.8 n. 3 p. junho 2000

11. SPERANZINI MB ; DEUTSCH CR. Tratamento cirúrgico das hérnias das regiões inguinal e crural: estado atual-São Paulo: Editora Atheneu, 2001

12. NYHUS LM; CONDON RE.Hernia -3ª edition 1989 JB Lippincott Company Philadelphia, Pennsylvania

Capítulo 5

10.37423/240509018

ATUAÇÃO DO TAI CHI CHUAN NO EQUILÍBRIO DE IDOSOS

Luiz Augusto Costa Duarte

Centro Universitário do Pará



Resumo: O envelhecimento populacional é um fenômeno mundial e o Brasil possui uma população de quase 13 milhões de idosos. O equilíbrio é um processo complexo que depende da integração da visão, da sensação vestibular e periférica, dos comandos centrais e respostas neuromusculares. O Tai Chi Chuan é um exercício composto por um conjunto de movimentos interligados associados a uma respiração regular e suave, de caráter lento, contínua, uniformemente ritmada e cuidadosamente padronizada. O objetivo deste estudo foi verificar quais os benefícios no equilíbrio de idosos submetidos ao um programa de treinamento de Tai Chi Chuan. O estudo caracterizou-se como um estudo observacional, transversal, quantitativo, descritivo e analítico. Foram incluídos os indivíduos com idade igual ou superior a 60 anos, que apresentassem previamente alteração de equilíbrio. Para seleção dos participantes houve aplicação do teste de Romberg e o teste de Tinetti, tanto na avaliação como posteriormente na reavaliação. Foram avaliados 22 idosos, de ambos os sexos, com idade media de 72,95 anos e o desvio padrão de 7,88. Como resultado houve uma melhora no tempo médio de sustentação no teste de Romberg, sendo no início do tratamento de 24,63 segundos e ao final essa média foi elevada para 42,63 segundos. No teste de Tinetti a média de pontos alcançados antes do tratamento foi de 6,31 e ao final essa pontuação ascendeu para 13,36. Dessa forma, foi possível concluir com essa pesquisa que houveram benefícios proporcionados aos idosos participantes, uma vez que a prática do Tai Chi Chuan interferiu positivamente tanto no equilíbrio estático como no dinâmico.

Palavras Chaves: Idoso; Equilíbrio Postural; Tai Chi Chuan.

INTRODUÇÃO

O envelhecimento populacional é um fenômeno mundial e o Brasil possui uma população de quase 13 milhões de idosos, cerca de 7,4 % da população absoluta brasileira[1].

Diante do envelhecimento vale destacar que os sistemas responsáveis pelo equilíbrio são alterados, tornando os idosos vulneráveis a déficits funcionais, tanto que as quedas e equilíbrio instável lideram o *ranking* dos mais graves problemas clínicos enfrentados pelos idosos [1].

O equilíbrio é um processo complexo que depende da integração da visão, da sensação vestibular e periférica, dos comandos centrais e respostas neuromusculares e, particularmente, da força muscular e do tempo de reação. E no que se refere aos idosos, nota-se que tal equilíbrio é afetado em virtude do sedentarismo e redução da capacidade funcional [2].

Para obtenção de um melhor equilíbrio, o indivíduo procura manter seu centro de massa corporal dentro dos seus limites de estabilidade, sendo esta determinada pela habilidade em controlar a postura sem alterar a base de suporte [3].

Quando o equilíbrio não consegue ser sustentado pode ter a ocorrência de quedas, as quais são as maiores contribuintes para imobilidade e institucionalização precoce, além de elevar as taxas de mortalidade desta população [1].

Na atualidade métodos alternativos têm surgido no intuito de favorecer o treino de equilíbrio, um desses métodos é o Tai Chi Chuan (TCC). O TCC é um exercício composto por um conjunto de movimentos interligados associados a respiração regular e suave, de caráter lento, contínua, uniformemente ritmada e cuidadosamente padronizada. Tal atividade se baseia, fisiologicamente, no princípio da transferência de peso, mantendo o corpo estável e ereto. Sua intensidade, considerada moderada, e sua lentidão e vigor são ideais para o estímulo e manutenção da força, equilíbrio e controle motor [4].

Alguns estudos como o de Ricci, Gazzola e Coimbra[5] concluíram que o TCC é uma modalidade que se destaca no treino de equilíbrio e redução de quedas em idosos. Sendo esta uma técnica oriental que apresentou melhora da interação sensorial dos praticantes idosos com redução do conflito sensorial nas tarefas que exigem maior contribuição do sistema vestibular e visual, aumento da propriocepção na articulação do joelho e melhora do controle postural em posição estática, utilizando somente informações vestibulares.

Diante disto, existe a necessidade de se realizar maiores estudos que visem verificar os benefícios que o Tai Chi Chuan pode proporcionar no equilíbrio de indivíduos idosos. Portanto, o objetivo do presente estudo foi verificar quais são os benefícios no equilíbrio de idosos submetidos a um programa de treinamento de TCC, podendo assim possibilitar maiores resultados para futuras pesquisas e intervenções.

METODOLOGIA

Todos os indivíduos da presente pesquisa foram estudados respeitando a Normas de Pesquisas Envolvendo Seres Humanos (Res. CNS 466/12) do Conselho Nacional de Saúde, e teve inicio após submissão e aprovação pelo Comitê de Ética e Pesquisa, além de aceite voluntário por meio de assinatura do Termo de Consentimento Livre e Esclarecido.

Caracterizou-se como um estudo observacional, transversal, quantitativo, descritivo e analítico. Foi realizado durante o período de quatro meses no ano de 2014 (agosto a novembro), com idosos atendidos em uma clinica localizada na cidade de Belém, estado do Pará.

Foram incluídos neste trabalho os indivíduos com idade igual ou superior a 60 anos, que apresentassem alteração de equilíbrio e que estivessem em acompanhamento, na clinica estabelecida para o estudo e participantes do grupo de Tai Chi Chuan.

Como critérios de exclusão adotaram-se critérios tais como pessoas com idade inferior a 60 anos, idoso cadeirante ou com limitações neurológicas que inviabilizassem a avaliação proposta, que não relatassem ou apresentassem alteração de equilíbrio prévia ou que não aceitassem participar do estudo.

Para seleção dos participantes houve aplicação do teste de Romberg e o teste de Tinetti, tanto na avaliação como posteriormente na reavaliação. O teste de Romberg consiste em uma avaliação neurológica e proprioceptiva, no qual em bipedestação o indivíduo deve permanecer sem oscilações por um tempo de 60 segundos, e posteriormente em apoio unipodal direito e esquerdo.

O Teste de Tinetti foi proposto em 1986, porém em 2003 foi adaptado e nomeado como POMA-Brasil. Tem por objetivo avaliar a mobilidade e equilíbrio, sendo que quanto menor a pontuação maiores são as alterações do idoso, acrescentando ainda à predisposição de ocorrência de quedas [5].

A avaliação de equilíbrio por meio deste teste é realizada através de nove itens que correspondem a tarefas, como tentativa para levantar, girando 360°, teste de três campos, equilíbrio em pé, etc. As

pontuações podem ser alcançadas, variando em uma escala de 0 a 2 pontos, totalizando o máximo de 16 pontos na aplicação do teste.

Foram propostas sessões com exercícios de Tai Chi Chuan para 22 idosos, em sessões de 50 minutos em frequência de três vezes por semana. Nesse período, foram realizadas as posturas e movimentos dos dezoito exercícios de Lian Gong e baseados nos movimentos da Serpente e da Garça.

Os exercícios objetivavam melhora do equilíbrio estático e dinâmico, ganho de força e resistência de membros inferiores, utilizando parâmetros como coordenação, lateralidade e esquema corporal do idoso.

Posteriormente, os dados foram organizados em planilha do Microsoft Office Excel 2010 e tratados por procedimentos da estatística descritiva, como frequência e porcentagem, e seus resultados foram apresentados em tabelas.

RESULTADOS

Foram avaliados 22 idosos, de ambos os sexos, com idade média de 72,95 anos e o desvio padrão de 7,88.

A seguir apresenta-se a distribuição quanto ao sexo dos idosos avaliados, quanto a esta variável obteve-se maior frequência do sexo feminino, representantes de 77,27%, enquanto que participantes do sexo masculino corresponderam a 22,73% (Tabela 1).

Tabela 1- Dados em relação ao sexo quanto à distribuição dos idosos avaliados. Belém/Pará, 2015.

SEXO	FREQUENCIA	PERCENTUAIS
MASCULINO	6	22,73%
FEMININO	16	77,27%
TOTAL	**22**	**100,00%**

Em relação ao teste de Romberg realizado nos idosos avaliados, o tempo médio de sustentação ao início do tratamento era de 24,63 segundos de permanência (Mínimo: 19/ Máximo: 41), ao final essa média se elevou para 42,63 segundos (Mínimo: 31/ Máximo: 52) como descrito na Tabela 2.

Tabela 2. Tempo médio no início e final do tratamento em idosos avaliados no teste de Romberg. Belém/Pará, 2015.

TESTE DE ROMBERG	ANTES DA INTERVENÇÃO	APÓS A INTERVENÇÃO
MÍNIMO	19	31
MÁXIMO	41	52
MÉDIA	24,63	42,63

Quanto ao teste de Tinetti, a média de pontos alcançados antes do tratamento foi de 6,31 (Mínimo: 5/ Máximo: 9) e ao final das sessões essa pontuação ascendeu para 13,36 (Mínimo: 11/ Máximo: 15) como pode ser observado na Tabela 3.

Tabela 3. Pontuação do Teste de Tinetti nos idosos avaliados. Belém/Pará, 2015.

TESTE DE TINETTI	ANTES DA INTERVENÇÃO	APÓS A INTERVENÇÃO
MÍNIMO (0 pontos)	5	11
MÁXIMO (16 pontos)	9	15
MÈDIA	6,31	13,36

DISCUSSÃO

O envelhecimento acarreta alterações morfológicas e funcionais, fazendo com que o idoso tenha uma instabilidade postural devido alterações do sistema motor e sensorial, levando a uma maior tendência a quedas [6].

Percebe-se que em parcela da população idosa os passos se tornam mais curtos e lentos, o tronco tende a se projetar para frente para proporcionar estabilidade, o que pode interferir nas reações automáticas de equilíbrio [7].

Tendo uma análise global, verificou-se que um dos principais fatores que limitam atualmente a vida do idoso é o desequilíbrio. Em 80% dos casos não pode ser atribuído a uma causa específica, mas sim a um comprometimento do sistema de equilíbrio como um todo [8].

Segundo informações do Ministério da Saúde9, a probabilidade na ocorrência de queda na população idosa que pratica exercícios físicos regulares num período de 10 semanas a 9 meses foi reduzida em 10% em comparação a população sedentária, além do que nesse mesmo aspecto o treinamento de equilíbrio diminuiu em 25% e as aulas de tai chi chuan reduziram 37% o risco de quedas em idosos.

O presente estudo então demonstrou que a técnica de Tai Chi Chuan teve um aumento importante na melhora do equilíbrio dos idosos pesquisados. Segundo o teste de Romberg houve uma melhora nos valores de tempo médio de sustentação de equilíbrio ao final das sessões de Tai Chi Chuan.

Os achados da presente pesquisa podem ser sustentados pelo que cita Pereira et. al[10], que afirma que a melhora nos scores de equilíbrio é resultante da prática de TCC, sendo tal assertiva justificada pela combinação de exercícios físicos com o relaxamento e a concentração mental, os quais favorecem o treinamento dos reflexos neuromotores. Este referido estudo ressalta ainda que houve melhora significativa do equilíbrio em ambas as pernas em idosos praticantes de TCC quando testados em diversas situações de dificuldade, em virtude desta arte marcial também trazer benefícios no que tange ao aumento de força muscular.

Resultado similar foi encontrado por Xavier[11], seus achados mostraram que o TCC apresentou efeito positivo nas medidas de equilíbrio funcional após a intervenção. Nesta análise, o autor identificou redução significativa na incidência de quedas nos seis meses pós-intervenção, quando comparado ao grupo controle.

Em base neste raciocínio, os idosos da presente pesquisa também apresentaram melhora no teste de Tinetti, uma vez que o método do TCC pode otimizar a contração muscular e o equilíbrio estático, favorecendo funções e atividades que exijam maior coordenação motora e equilíbrio dinâmico.

Soares et al[12] aplicaram o Tai Chi Chuan associado a outras práticas de atividade física, entretanto observaram que tanto resultados da Escala de Berg como os do Teste de Tinetti foram melhores e mais significativos quando comparados a resultados de idosos que realizaram apenas outras atividades físicas.

O TCC pode auxiliar ainda na longevidade do idoso, especialmente minimizando o uso prolongado de medicações, reduzindo a frequência de quedas, prevenindo declínio cognitivo e promovendo melhoria do bem estar geral e autoestima do idoso [13].

Informações deste estudo e da literatura fazem a inferência de que o Tai Chi Chuan melhora o equilíbrio de idosos, contribuindo para menor declínio funcional, assim como auxiliar no tratamento de idosos e reduzir o índice de quedas e dependência.

CONCLUSÃO

Foi possível, dessa maneira, concluir com essa pesquisa que houveram benefícios proporcionados aos idosos participantes, uma vez que a prática do Tai Chi Chuan interferiu positivamente tanto no equilíbrio estático como no dinâmico, desta forma sugerem-se novas pesquisas para verificar se o Tai Chi Chuan pode ser utilizado como estratégia de tratamento e ainda como prevenção de quedas em idosos, utilizando os dados obtidos para nortear essa atividade física a uma determinada comunidade assistida, tendo intuito de minimizar as alterações a longo prazo, haja vista que, não só o aumento da expectativa como da qualidade de vida dos idosos é uma meta obrigatória para qualquer plano de trabalho na esfera Municipal, Estadual e Federal.

REFERÊNCIAS

1. ITAKUSSU EY, et al. Benefícios do treinamento de exercícios com o Nintendo ® Wii na população de idosos saudáveis: revisão de literatura. Rev CEFAC vol 17, no. 3, São Paulo, Maio/ Junho 2015. Disponível em: http://migre.me/rWmJs

2. FIGUEIREDO, L. L. et al. Analise do equilíbrio no processo do envelhecimento. Rev. Fisioter. Mov. nº 3, vol. 24, setembro, 2011. Disponível em: http://migre.me/se5CX

3. SILVA, A., et al. Equilíbrio, coordenação e agilidade de idosos submetidos á pratica de exercícios físicos resistidos. Rev Bras Med Esporte, vol. 14, no 2, Mar/Abr, 2008. Disponível em: http://migre.me/rWmPT

4. HERMANN, F., SANTOS, J. F. S., FRANCHINI, E. Tai chi chuan e saúde em idosos. Rev Bras de prescrição e fisiologia do exercício, São Paulo, vol. 4, no. 20, Mar/Abr, 2010. Disponível em: http://migre.me/rWmXf

5. RICCI, N. A., GAZZOLA, J. M., COIMBRA, I. B., Sistemas sensoriais no equilíbrio corporal de idosos. Rev Arq Bras Ciên Saúde, Santo André, vol. 34, no. 2, Maio/Ago, 2009. Disponível em: http://migre.me/rWn1E

6. GUIMARÃES, L. H. C. T. et al. Avaliação da capacidade funcional de idosos em tratamento fisioterapêutico. Revista Neurociências. Lavras, v.12, n.3, jul./set. 2004. Disponível em: http://migre.me/se6q5

7. PAPALÉO NETTO, Matheus. Gerontologia: a velhice e o envelhecimento em visão globalizada. São Paulo: Atheneu, 2002.

8. RUWER, S. L., ROSSI, A. G., SIMON, L. F. Equilíbrio no idoso. Rev. Bras. Otorrinolaringologia. v.7, n.3, p. 298-303, mai./jun. 2005. Disponível em: http://migre.me/se6ux

9. Ministério da Saúde. Queda do idoso. BVS, 2009. Disponível em: http://bvsms.saude.gov.br/bvs/dicas/184queda_idosos.html.

10. PEREIRA, M. M., et al., Efeitos do Tai Chi Chuan na força dos músculos extensores dos joelhos e no equilíbrio em idosas. Rev Bras Fisioterapia, vol. 12, no. 2, 2008. Disponível em: http://migre.me/rWnbV

11. XAVIER, J. J. S. Equilíbrio em idosos e prática de tai chi chuan. Dissertação Mestrado apresentada à Universidade de São Paulo, Faculdade de medicina de Ribeirão Preto. 2008. Disponível em: http://migre.me/rWn8j

12. SOARES, P. F. S., et al. Avaliação dos benefícios do tai chi chuan na terceira idade. Cadernos de educação, saúde e fisioterapia, Editora Redeunida, edição n. 3, v. 2, 2015. Disponível em: http://migre.me/s9ZGs

13. FRANCESCHI, J. G. S., et al. Análise da influencia de 15 minutos de treinamento funcional sobre a marcha e equilíbrio dinâmico em idosas praticantes de yoga e tai chi chuan. Rev. Movimenta, vol. 5, n. 2, 2012. Disponível em: http://migre.me/s9ZP2.

Capítulo 6

10.37423/240509030

PORTFÓLIO DE GRADUAÇÃO: PROCESSO FORMATIVO

Cirênio de Almeida Barbosa *Universidade Federal de Ouro Preto*



1 INTRODUÇÃO

As Bases da Técnica Cirúrgica são importantes para todos os médicos generalistas, pois todo médico deve saber o básico em casos de urgência e emergência, mesmo que não faça residência em cirurgia. É uma matéria com a qual me identifico e tenho prazer, apesar de achar um conteúdo difícil e extenso, de muita memorização. Este é um portfólio feito por mim, Ana Maria Soares Lacerda, sobre o meu cotidiano e experiência nas aulas práticas da disciplina já citada. O meu professor foi o Dr. Cirênio Barbosa, um grande profissional com humildade, que dividiu seus conhecimentos comigo. Tentei tirar proveito ao máximo dele como professor e como pessoa.

Gostaria de agradecer aqui, ao professor Cirênio Barbado pelos meses de convivência e aprendizado, e de compartilhamento de experiências e sentimentos. O meu muito obrigada por ter participado do meu crescimento acadêmico na graduação de Medicina.

2 DESENVOLVIMENTO

2.1 PREPARO DO CIRURGIÃO E DO PACIENTE

No dia 02 de agosto de 2017 iniciou-se o curso de Bases da Técnica Cirúrgica com o Professor Doutor Cirênio Barbosa. Nessa primeira aula fomos introduzidos ao ambiente cirúrgico. O professor, com a ajuda da enfermeira Érica, que é chefe do laboratório de Técnica Cirúrgica da Faculdade Ciências Médicas de Minas Gerais, nos apresentou a paramentação de um cirurgião: como se lavar, como vestir luvas e a roupa cirúrgica, e o posicionamento de uma equipe cirúrgica dentro da sala. O professor passou um vídeo de alunos da faculdade que já formaram que explica passo-a-passo desse processo.

A equipe cirúrgica deve criar um ambiente o mais limpo possível em torno do paciente, e para isso utiliza um vestuário próprio que são de uso restrito do centro cirúrgico. Os paramentos limpos são aqueles submetidos apenas a processos de lavagem e desinfecção, não sendo obrigatório o processo de esterilização. São utilizados por todos os membros da equipe cirúrgica, inclusive por profissionais que não entram em contato com a ferida cirúrgica, como o anestesista. (MONTEIRO, SANTANA, 2012). É também a roupa em que nós, acadêmicos, utilizamos quando presentes no bloco. Além da roupa, é considerado como paramento limpo o gorro, os óculos, mascaras e botas.



Figura 1: Paramento limpo: roupa do centro cirúrgico.

Fonte: https://produto.mercadolivre.com.br/MLB-672538197-conjunto-de-roupa-de-centro-cirurgico-_JM

Já os paramentos assépticos necessitam ser submetidos a um processo prévio de esterilização, pois estarão em contato direto com a ferida cirúrgica, por isso são usados pelo cirurgião e seus auxiliares diretos e pelo instrumentador (MONTEIRO, SANTANA, 2012). Na aula nos foi disponibilizado os paramentos assépticos para que treinássemos a sua colocação, que é complexa, pois se fizermos algum movimento errado iremos contaminar a paramentação, logo contaminaremos o paciente.



Figura 2: Paramento asséptico: capote cirúrgico.

Fonte: http://www.duhouse.com.br/acessorios-hospitalares/capote-cirurgico/

A antissepsia das mãos e antebraços tem como objetivos remover a sujeira e oleosidade da pele. É realizada por meio de uma escova ou esponja esterilizada e associada a uma solução de polivinil-pirrolidona-iodo a 10%. Essa substância dá espuma. A escova tem duas faces: uma macia e a outra face com umas cerras de plástico. A enfermeira Érica nos ensinou que ao retirar a esponja do plástico devemos primeiro molhá-la, para dar mais espuma. Primeiro passo é molhar as mãos e o antebraço até o cotovelo. Começamos a escovar primeiro as unhas com a parte mais dura da escova, movimentando em apenas um sentido. Depois, passamos para os dedos, um por vez. A escovação deve ser feita sempre em um único sentido: de distal para proximal. Passar várias vezes. Prossegue-se com esses movimentos por cinco minutos e faz-se nos dois membros até o cotovelo. Depois é só descartar a escova e secar.

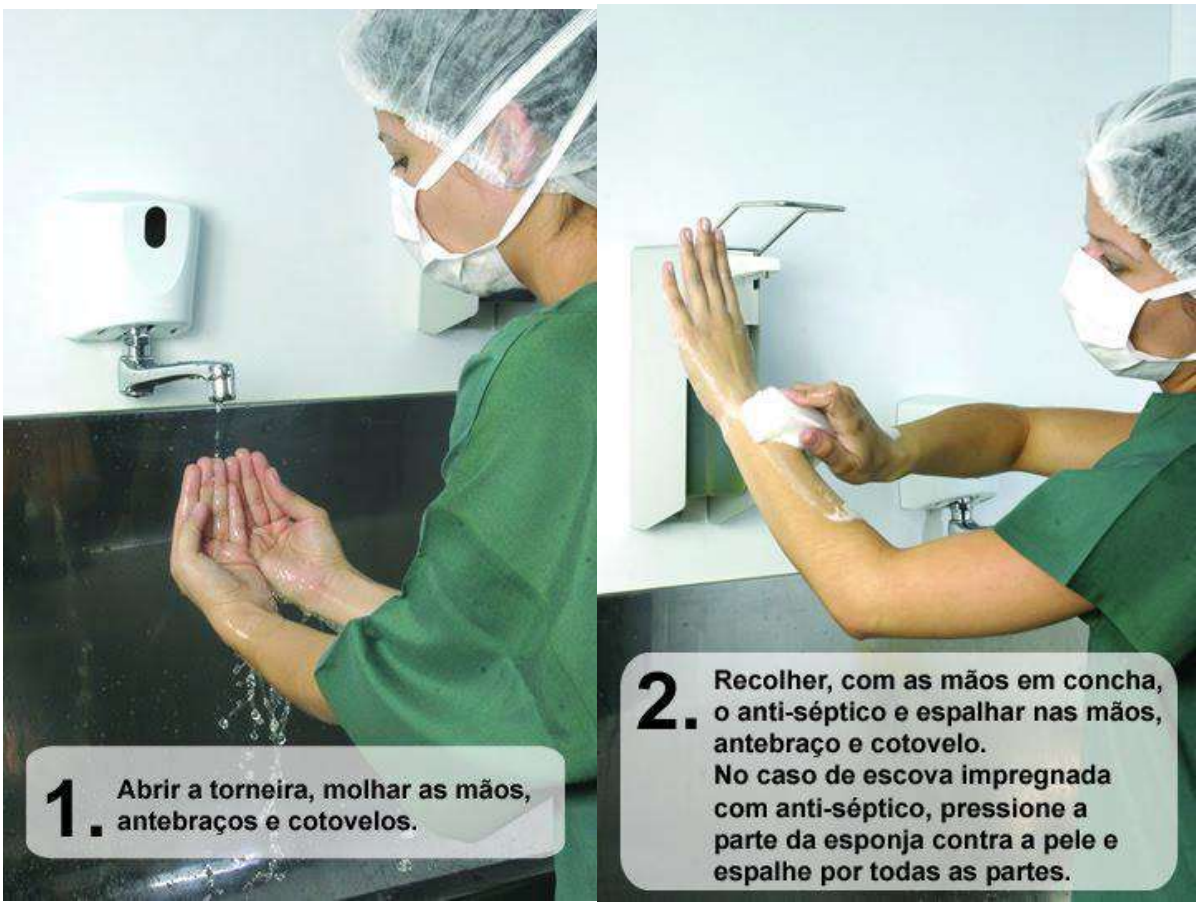



Figura 3: Desgermação cirúrgica: passo-a-passo.

Fonte: http://www.anvisa.gov.br/hotsite/higienizacao_maos/tecnicas.htm

O enxugamento das mãos é feito com compressa estéril e deve seguir a lógica de secagem de proximal para distal. Lembrar-se de nunca apertar a compressa, sempre fazer movimentos compressivos. Após a lavagem deve-se lembrar de manter as mãos sempre em plano superior aos cotovelos, para não ocorrer contaminação.



Figura 4: Enxugamento das mãos e antebraço.

Fonte: http://coral.ufsm.br/tielletcab/HVfwork/apoptcv/cap8

Depois da degermação do membro superior deve ser feita a paramentação cirúrgica que consiste no ato de vestir os paramentos estéreis, com o objetivo de participar do ato operatório. O profissional deve abrir o pacote estéril que contém o avental cirúrgico. Ele deve pegar no capote na parte superior com os dedos indicadores e polegar de cada mão. Deve sacudir delicadamente para que o resto do avental desdobre, e vestir cuidadosamente sem tocar na parte externa do mesmo. Por fim, solicitar ajuda para que a circulante do bloco termine a amarração. O professor Cirênio disse que podemos tentar por um braço por vez, mas que é mais fácil jogar o avental para cima e encaixar os dois membros superiores juntos.

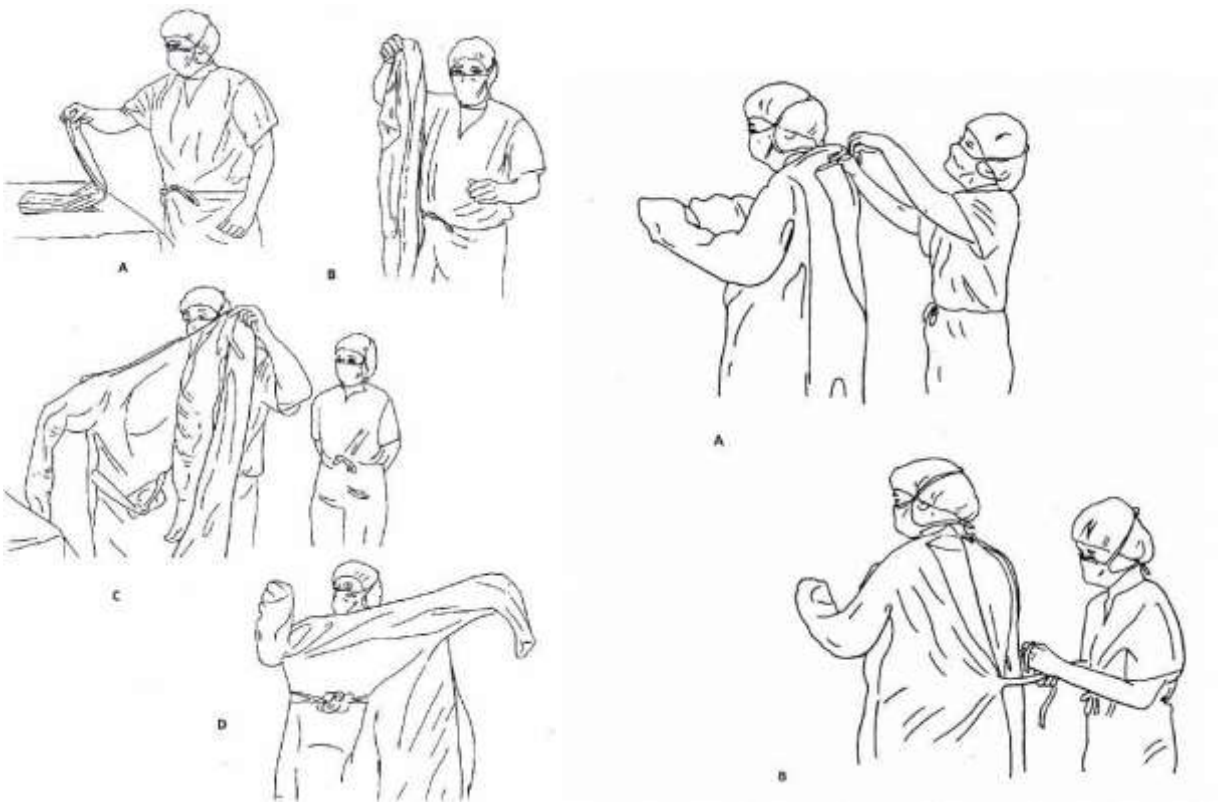

Figura 5: Passos para vestir o capote cirúrgico.

Fonte: http://enfermagem-a-arte-de-cuidar.blogspot.com.br/2016/05/tecnica-de-escovacao-e-paramentacao.html

O calçamento das luvas é o próximo passo a ser feito. Alguma enfermeira ou circulante deve abrir o pacote da luva de numeração correta do profissional. Ele deve retirar a luva esquerda com a mão esquerda e direita com a mão direita, pegando na parte interna da luva. Deve-se lateralizar as duas luvas posicionando os dois polegares em contato. Com a mão esquerda, se segura as duas luvas enquanto a mão direita se posiciona na luva; o movimento deve ser para frente e para cima. Para calçar a mão esquerda, o profissional deve posicionar o dedo indicador e o terceiro dedo debaixo da sobra da luva esquerda, de modo a segurá-la e possibilitar que a mão esquerda fique livre para entrar na luva; o movimento para calçar deve também ser para frente e para cima. A luva da mão esquerda deve ir até metade do antebraço coberto pelo capote, e o mesmo deve ser feito com a luva direita. Para isso, o profissional deve colocar o segundo e terceiro dedo por dentro da dobra da luva direita, que ainda não foi desfeita, e puxar para cima. Depois é só encaixar corretamente os dedos nos seus respectivos lugares. O profissional deve-se lembrar de sempre por as mãos para o alto ou cruzá-las na parte da frente do avental depois de caçá-las com as luvas, para evitar que alguém esbarre ou que ele próprio esbarre em algo e gere contaminação.



Figura 6: Calçamento das luvas cirúrgicas.

Fonte: http://concursoparaenfermagem.blogspot.com.br/

Por fim, nossa aula terminou com o professor nos ensinando o posicionamento de todos os participantes da cirurgia. O posicionamento usual o cirurgião principal deve ficar à direita do paciente; o primeiro auxiliar a sua frente do lado esquerdo; o segundo auxiliar do lado direito do cirurgião principal e o instrumentador na sua diagonal, à esquerda do primeiro auxiliar. Caso a cirurgia seja do lado esquerdo do paciente (hérnia, membro superior esquerdo, membro inferior esquerdo ou rim esquerdo), essa arquitetura fica invertida, sendo o cirurgião principal à esquerda do paciente, mas com o primeiro auxiliar á sua frente, segundo auxiliar à sua direita e o instrumentador na sua diagonal.

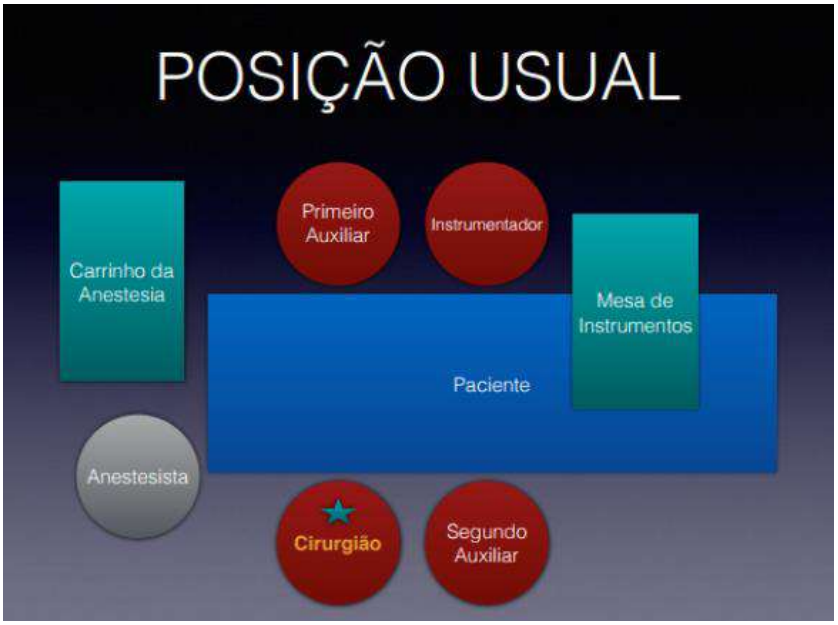

Figura 7: Posição usual da equipe cirúrgica.

Fonte: https://tecnicaoperatoria.files.wordpress.com/2017/06/posicionamento-da-equipe-circ3bargica.pdf

Outra situação na qual a posição usual é desrespeitada é quando a cirurgia é pélvica. Nesse caso, o cirurgião fica à esquerda do paciente, segundo auxiliar à sua direita, primeiro auxiliar à frente e o instrumentador do lado direito do paciente, superior ao primeiro auxiliar, como mostrado na figura abaixo.

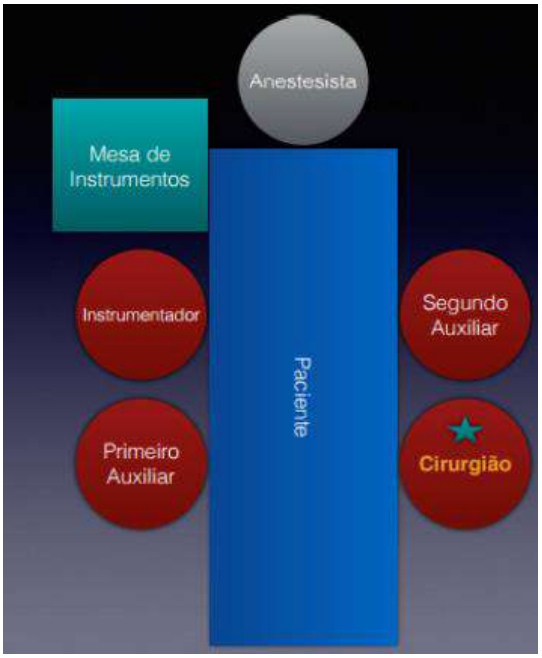

Figura 8: Posição para cirurgias pélvicas ou do lado esquerdo do paciente.

Fonte: https://tecnicaoperatoria.files.wordpress.com/2017/06/posicionamento-da-equipe-circ3bargica.pdf

2.2 BLOCO CIRÚRGICO NO HOSPITAL UNIVERSITÁRIO CIÊNCIAS MÉDICAS

No dia 09 de agosto de 2017 nossa aula prática da disciplina de Técnica Cirúrgica aconteceu no Hospital Universitário Ciências Médicas (HUCM), no qual acompanhamos uma cirurgia de hérnia inguinal indireta juntamente com os residentes do nosso professor de aula teórica, Dr. Antônio Sérgio. A cirurgia foi feira em um paciente de 80 anos de idade, sexo masculino. A hérnia invadiu o escroto direito do paciente. A hérnia foi classificada na classificação de Nyhus em IIIb (Hérnia Inguinal Indireta com anel inguinal profundo dilatado e presença de alterações na parede posterior do canal inguinal), e a técnica utilizada foi a de Lichtenstein.

Primeiro passo foi a incisão de pele e tesa subcutânea, abertura da aponeurose do músculo oblíquo externo do abdome, dissecção do cordão inguinal. O tratamento do saco herniário indireto foi feito por meio da dissecção do saco até ele ultrapassar os limites do anel inguinal profundo (nesse fase, o cirurgião teve que dissecar o cordão espermático e separá-lo), para então reduzi-lo para a cavidade abdominal. O saco herniário era tão grande que a hérnia se tornou inguino-escrotal (o conteúdo herniário estava presente na bolsa escrotal), e seu conteúdo era de alças intestinais e muita gordura; o tecido gorduroso foi retirado juntamente com o apêndice vermiforme que também era conteúdo do saco herniário. O conteúdo intestinal foi posto no seu lugar. Depois foi feito o reforço da parede posterior do canal inguinal com a tela de polipropileno, que foi cortada em dois seguimentos junto ao anel inguinal profundo, um medial (2/3) e um lateral (1/3). Depois ela é suturada a 2 centímetros do púbis, inferiormente ao ligamento inguinal com sutura contínua de polipropileno 2-0. Superio-medialmente a tela foi fixada com pontos separados na aponeurose do músculo obliquo interno e na bainha do músculo reto do abdome. Por fim, o cirurgião cruzou a aba das telas em torno do cordão espermático. A tela foi posta anteriormente à fáscia transversalis, dando sustentação a esta. A cirurgia começou às 17h e foi finalizada depois das 19h. Não assisti à sutura da pele de das camadas musculares.

2.3 PRINCÍPIOS TÉCNICOS BÁSICOS: MATERIAL CIRÚRGICO (INSTRUMENTAL E FIOS)

No dia 16 de agosto de 2017, nossa aula prática de Técnica Cirúrgica foi sobre a instrumentação cirúrgica: como organizar a mesa cirúrgica e nos foi apresentado os tipos de instrumentos cirúrgicos, como instrumentar uma cirurgia e os sinais que um cirurgião pode fazer na cirurgia.

Antes de iniciar a arrumação da mesa, o professor Cirênio nos ensinou a como colocar a lâmina no capo do bisturi, e a como tirar. É necessário a pinça hemostática reta para por o bisturi no cabo: deve-

se pegar a lâmina com a pinça hemostática, mostrar que está na posição certa e depois empurrar até o meio do sulco do cabo para encaixar. Há dois tipos de cabo: cabo 3 para lâminas pequenas e cabo 4 para as lâminas grandes (acima de 20).

A instrumentação cirúrgica é a técnica através da qual um membro da equipe cirúrgica, o instrumentador, passa os instrumentos, previamente dispostos em mesa apropriada, para as mãos do cirurgião e seus auxiliares (MONTEIRO, SANTANA, 2012). A mesa cirúrgica é dividida em setores, os quais são numerados de 1 a 6. Em geral, a numeração começa da esquerda para a direita, dos instrumentos mais utilizados para os menos. O primeiro setor (inferior à esquerda) pertence aos materiais de diérese; da esquerda para a direita temos: lâmina do bisturi no cabo 4, lâmina do bisturi no cabo 3, tesoura de Metzenbaun (em curva de dissecção), tesoura de Mayo (reta para cortar tudo, menos dissecar), pinça dente de rato (não usada no intestino ou em vasos), pinça anatômica.

O segundo setor pertence aos materiais hemostáticos (enrola-se compressas para sustentarem os materiais desse setor), da esquerda para a direita, do menos tamanho para o maior: tesouras hemostáticas curvas (usadas para a hemostasia pegar o vaso), sendo duas, a de Hausted (arranhaduras completas superfície maior de pega) e Kelly (arranhaduras incompletas); tesouras hemostáticas retas (usadas para reparar o fio, ou segurar a compressa).

O terceiro setor pertence às pinças de apreensão: pinça de Collin (em forma de coração); pinça de Bachaus = de campo (para prender os campos); pinça triangular = de Duval; pinça de Babcook (a mais delicada das pinças); pinça de Allis, pinça Foerster (em forma de gota para fazer antissepsia do paciente); pinça de Kocher (incisão ou a pinça); pinça de Adxison (pinça anatômica pequena); pinça de Cheron (para antissepsia mais usada); pinça de Pean (para antissepsia melhor para isso).

O setor quatro é direcionando para os materiais de exposição (superior à esquerda): válvula de Doyen, Farabeuf, Balfour (afastador de abdome), Gosset (quando não tem o Balfour para abrir o abdome), Finochietto (afastador de tórax).

O setor cinco é destinado para os materiais de síntese (em cima do setor número 2): porta agulha Hegar-Mayo e fios. O setor seis é designado para materiais especiais: Satinsky (para clampar grandes vasos); pinças coprostases (para cample intestinal); pinça mixter ou passa-fio (muito comum; angulada para passar por baixo do vaso com o fio); pinça de Pozzi (usada na curetagem colo uterino).

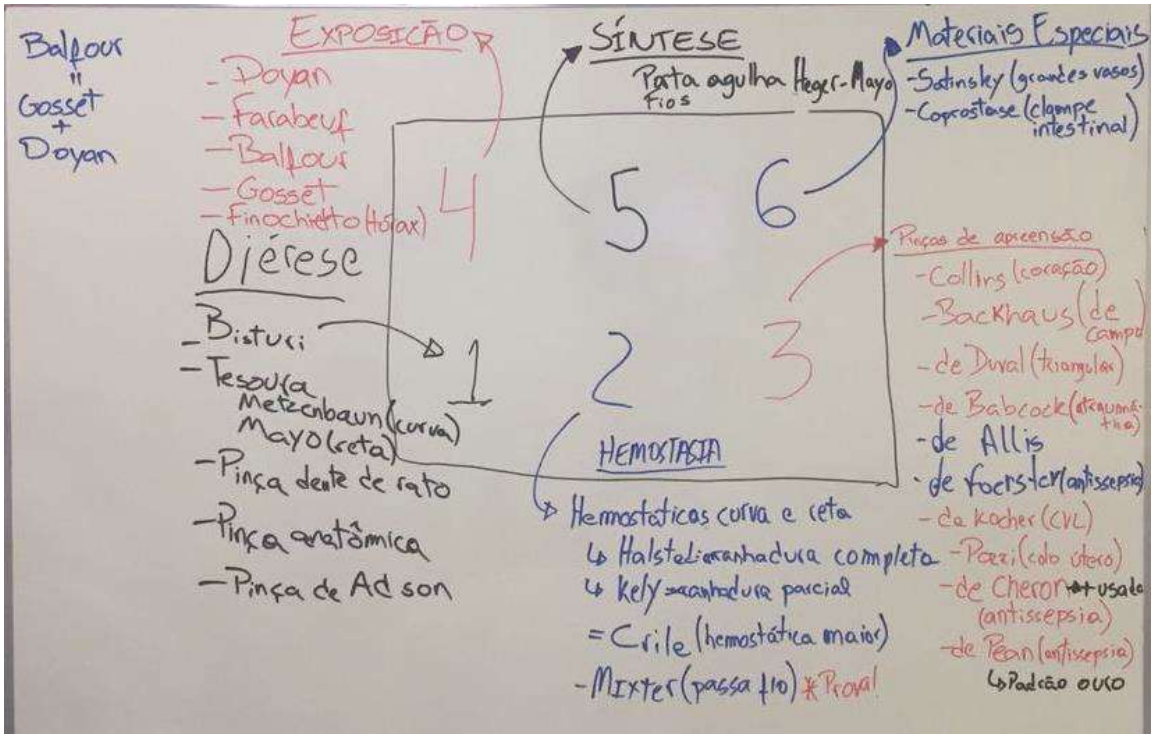

Figura 9: Quadro da aula de instrumentação cirúrgica.

A seguir, apresento as imagens de alguns instrumentos cirúrgicos descritos.

Tesoura de Mayo curva e reta

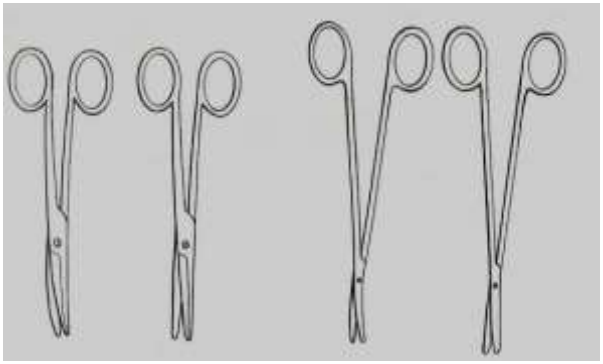

Pinça hemostática reta

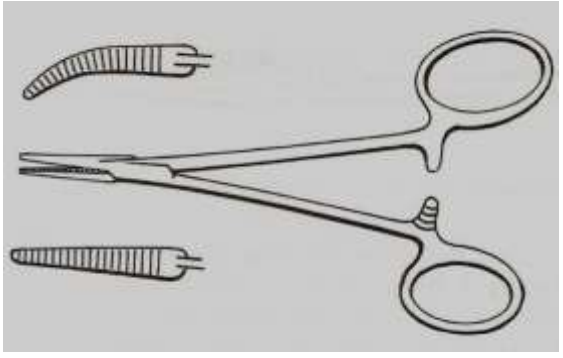

Tesoura de Metzenbaum curva e reta Pinça Hemostática reta e curva (Kelly)

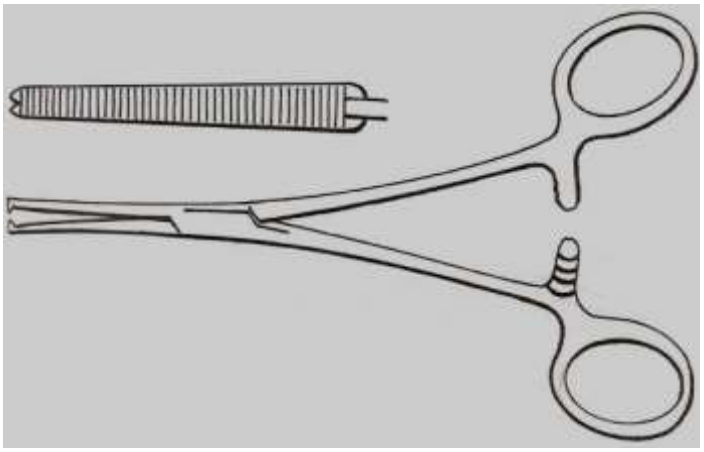

Pinça de Kocher

Pinça hemostática curva Pinça hemostática reta

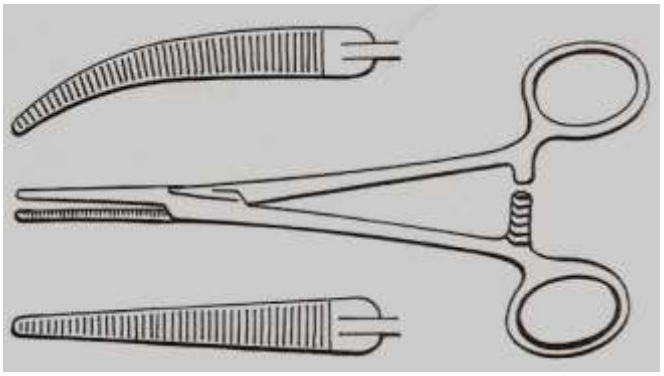

Pinça de Mixter

Porta agulha

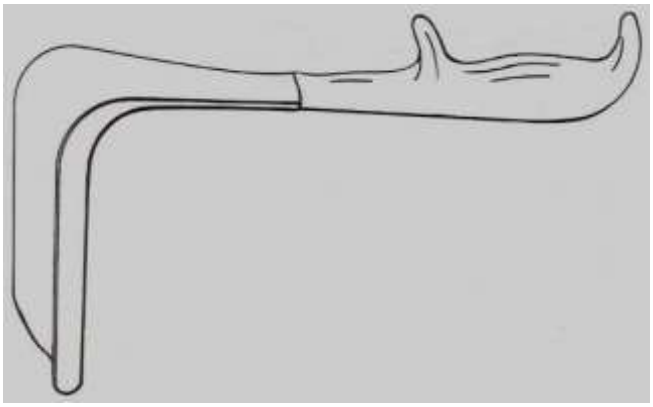

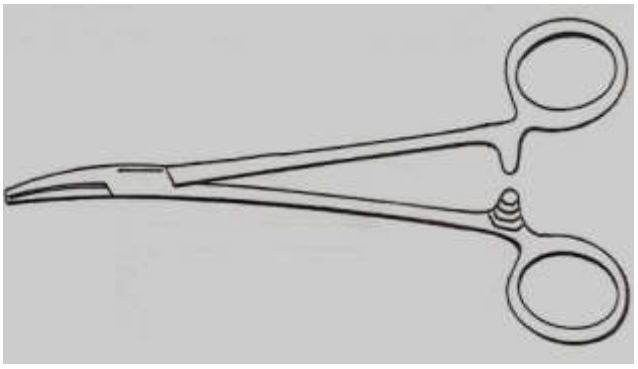

Afastador de Doyen

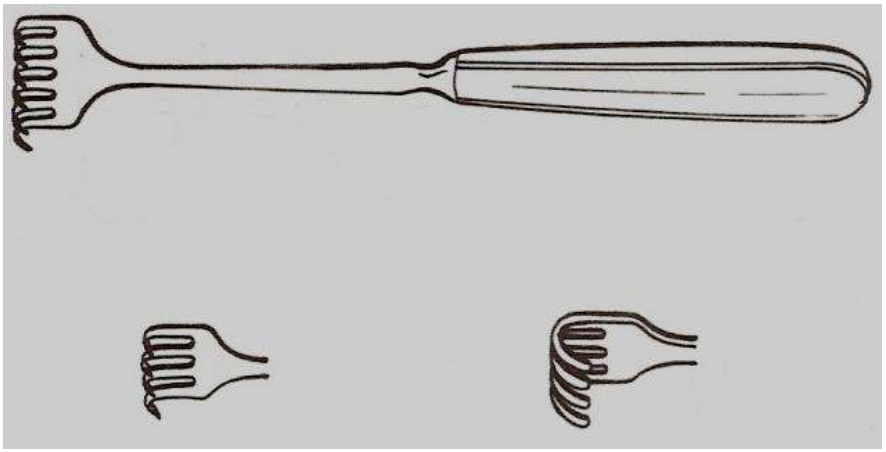

Afastador de Volkmann

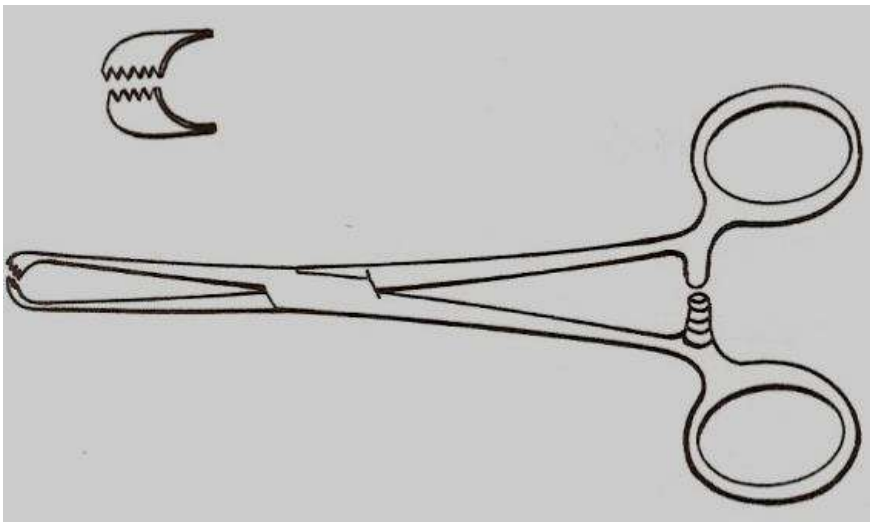

Pinça de Allis (serrilhado na extremidade)

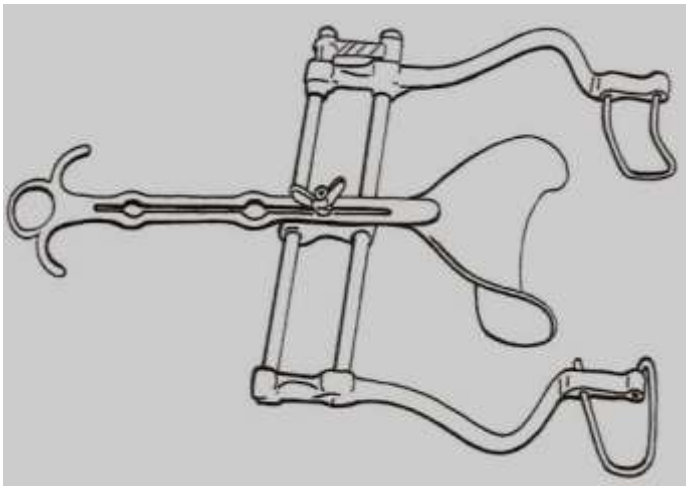

Afastador de Balfour

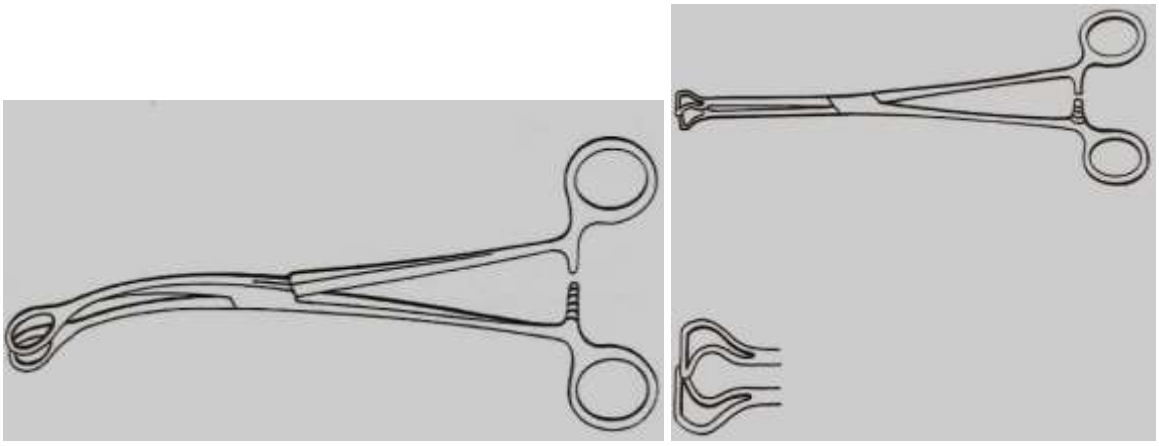

Pinça de Babcock Pinça de Foester

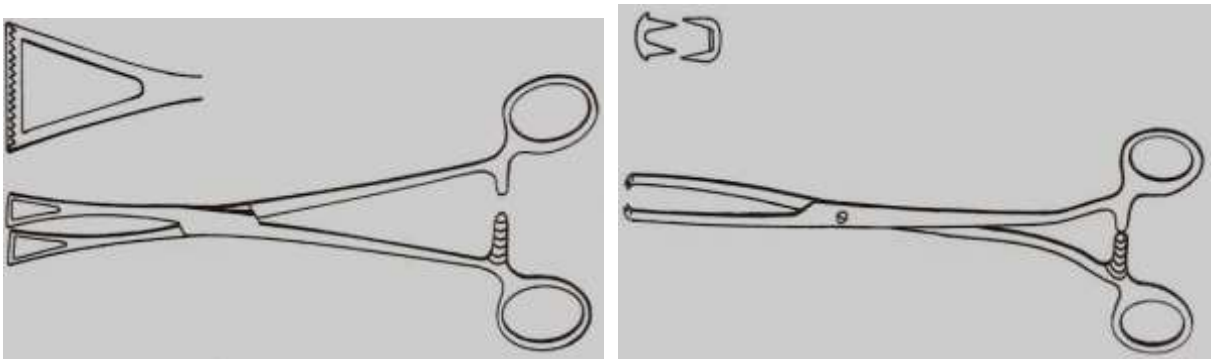

Pinça de DuvalPinça de Allis

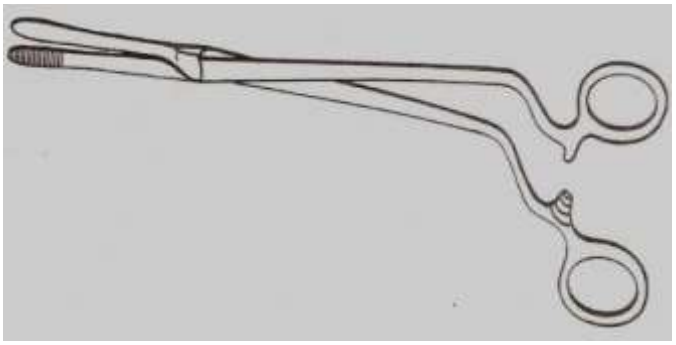

Pinça de Cheron

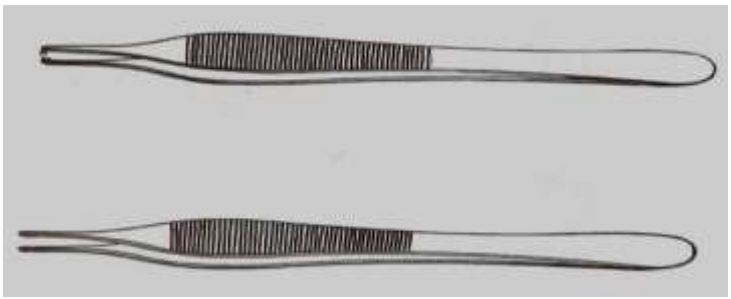

Pinça de Dente de Rato Pinça de Adisson

O professor nos apresentou os fios e nos deu a biografia referente a essa parte da matéria (Livro preto da Beatriz Degti). Há algumas características dos fios que é importantes saber, como, por exemplo, ser monofilamentar, que significa não ter adaptação ao nó, ou multifilamentar; memória que é a capacidade do fio de voltar o estado inicial, o que pode atrapalhar na adaptação do nó; arrasto tecidual que tem em todo fio monofilamentar; plasticidade que é a capacidade de alongamento do fio. Um fio mais duro, fixo tem alta memória e um baixo arrasto tecidual, e não permeia dentro do tecido (passa direto pelo tecido). Um fio de alta memória tem que ser monofilamentar para ser bom.

Há diferentes fios: absorvíveis e não-absorvíveis. Os fios absorvidos pelo organismo são: Catgut crômico, que é revestido de ácido crômico, feito de intestino de carneiro e dura por 21 dias (é o mais barato); Catgut simples, que dura apenas 14 dias (absorção rápida), não tem plasticidade e tem alto arrasto tecidual, é multifilamentar (o que é uma desvantagem por acumular bactérias, gerando maior chance de infecção) e tem muita memória. Ambos são utilizados em suturas gastrointestinais, de peritônio, na amarradura de vasos, suturas ginecológicas e urológicas. O melhor fio absorvível é o Monocryl (Poliglecaprone) usado na pele por meio do ponto intradérmico. Há pouca resposta inflamatória, adapta mal ao nó e tem plasticidade.

De fios inabsorvíveis há a Seda que tem pouca memória e muita adaptação ao nó, produz pouca reação tecidual e é multifilamentar; Nylon (Poliamida) que é difícil manipulação e fixação de nó por ter baixo arrasto tecidual e alta memória. É usado para sutura de pele; é um fio biológico, o que gera maior chance de alergia e rejeição. Por fim, ainda tem o Proleve (parecido com o Nylon) que é monofilamentar, pouca reação recidual, usado para sutura de vasos, é incolor ou azul.

O professor Cirênio também nos ensinou nessa aula sobre a sigla CFS que significa a contagem de semi-nós, onde o “c” significa Contensão e é o primeiro semi-nó; o “f” significa Fixação e é o segundo semi-nó que deve ser vertical; o “s” significa Segurança, e é onde se enquadram os outros semi-nós a partir do terceiro. Então, quando se referir, por exemplo a CFS3, significa que foram dados 5 semi-nós em um nó. Todos os dios que tem alta memória e baixo arrasto celular te que fazer CFS muito grande (no mínimo 7 semi-nós, sendo 5 de segurança). Um conjunto de semi-nós é um nó quadrado, ou seja, não-torcido, perfeito e anti-deslizante.

Por fim, o professor Cirênio nos mostrou a sinalização manual utilizada pelo cirurgião: é uma padronização de movimentos da equipe cirúrgica que diminui o tempo operatório (MONTEIRO, SANTANA, 2012).

Pinças de Campo: são as pinças de Backhaus; flexiona o indicador junto com o dedo médio, aproximando-os e afastando-os do polegar, imitando o abrir e fechar da pinça, mantendo os dois últimos dedos pletidos (MONTEIRO, SANTANA, 2012).

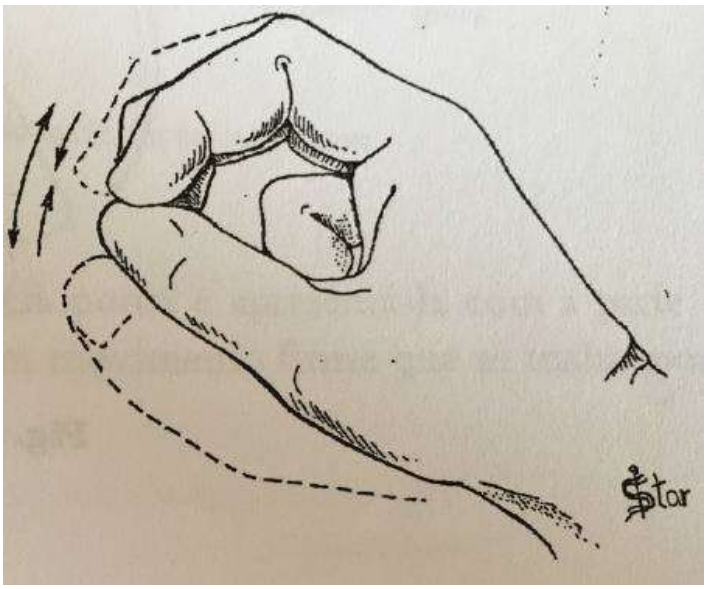

Figura 10: Solicitação de pinça de campo, tipo Backhaus.

Compressa: solicita-se ao manter a mão espalmada voltada para cima (MONTEIRO, SANTANA, 2012).



Figura 11: Solicitação de compressa.

Bisturi: o cirurgião solicita o bisturi imitando a maneira de segurá-lo; a mão direita, com a face palmar voltada para baixo, os dedos indicador e polegar juntos, fazendo 2 ou 3 movimentos pendulares. Em

seguida roda a mão e a coloca em posição cômoda para receber o instrumento (MONTEIRO, SANTANA, 2012).

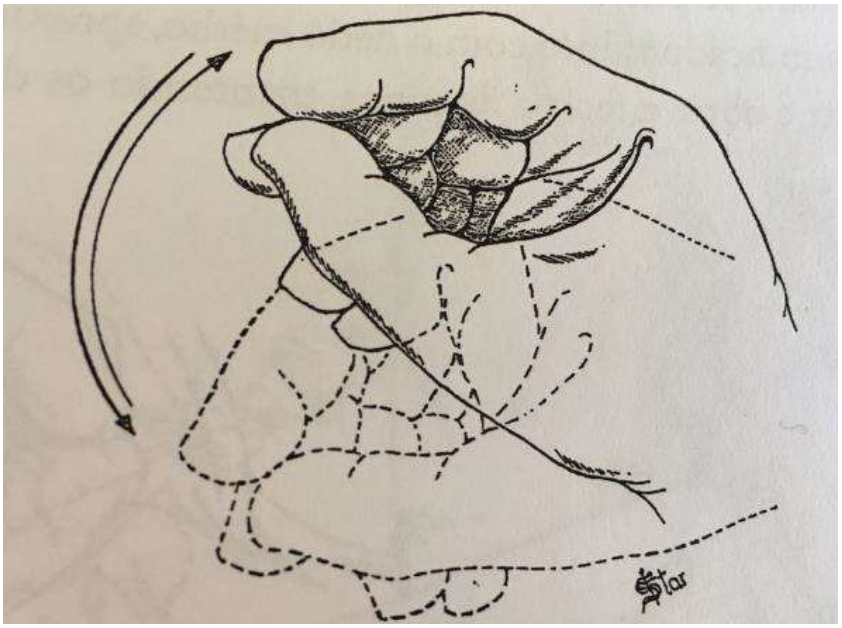

Figura 12: Solicitação do bisturi

O instrumentador deve apresentar o cabo do bisturi ao cirurgião, segurando-o pela ponta, tendo o cuidado de não voltar o fio da lâmina para sua própria mão. Dessa forma evitará que o cirurgião o fira ao tomar o instrumento. A apresentação deve ser sempre firme evitando que o cirurgião tenha que corrigir a "pegada" sobre o campo cirúrgico (MONTEIRO, SANTANA, 2012).

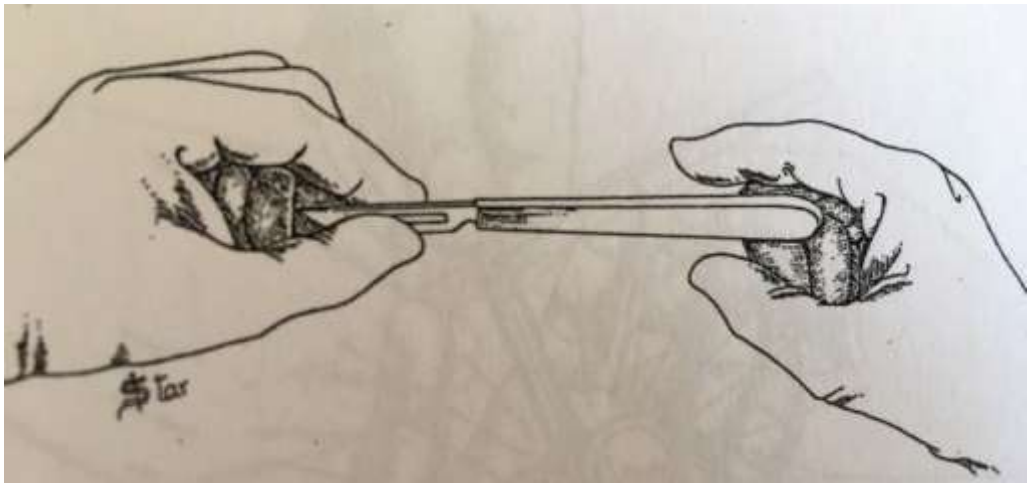

Figura 13: Apresentação do bisturi ao cirurgião.

Tesoura Curva: é solicitada com o dedo indicador e médio encurvado, fazendo movimentos repetidos de aproximação e separação, permanecendo os demais dedos fletidos (MONTEIRO, SANTANA, 2012).

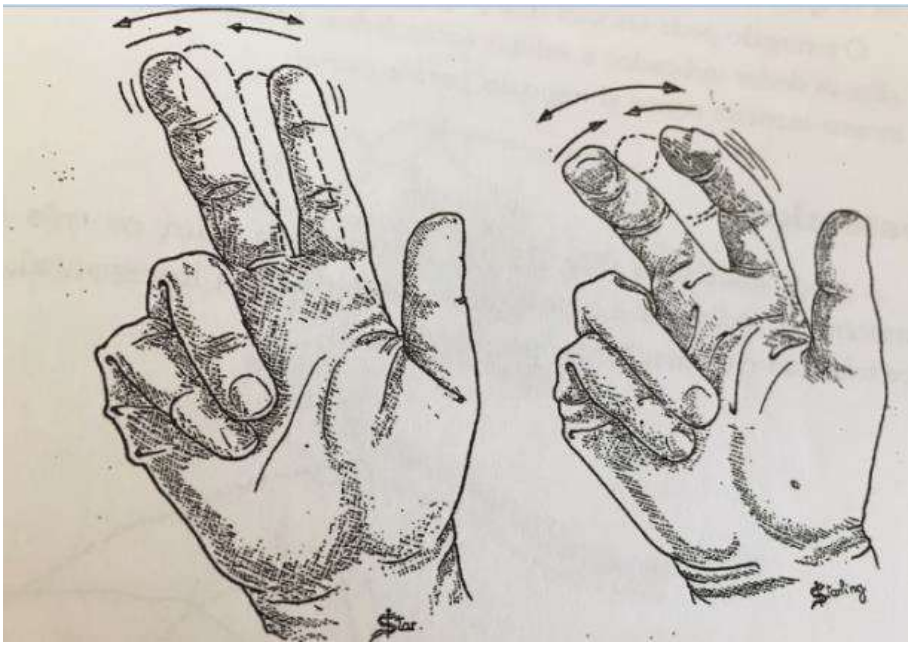

Figura 14: Solicitação de tesoura curva.

O instrumentador deve segurá-la pela ponta e apresentá-la com a parte convexa voltada para a mão do cirurgião, em um movimento firme que se traduz por um sonoro “plaf” (MONTEIRO, SANTANA, 2012).

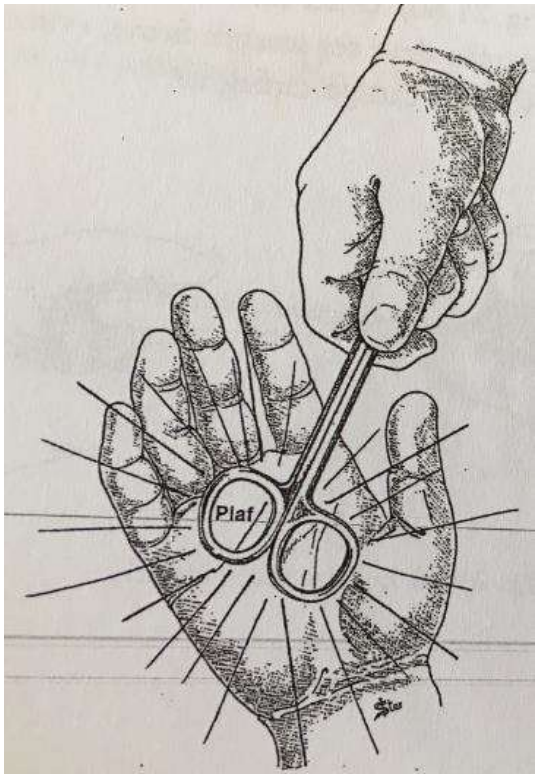

Figura 15: Apresentação da tesoura curva.

Tesoura Reta: o cirurgião pede a tesoura torta de modo similar à tesoura curva, porém com os dedos indicador e médio estendidos. O instrumentador pega a tesoura reta da mesma maneira como já exposto para a curva (MONTEIRO, SANTANA, 2012).

Pinça Anatômica: é solicitada com os três últimos dedos fletidos, mantendo o indicador e o polegar em extensão na horizontal, fazendo movimentos de aproximação e separação das polpas digitais (MONTEIRO, SANTANA, 2012).

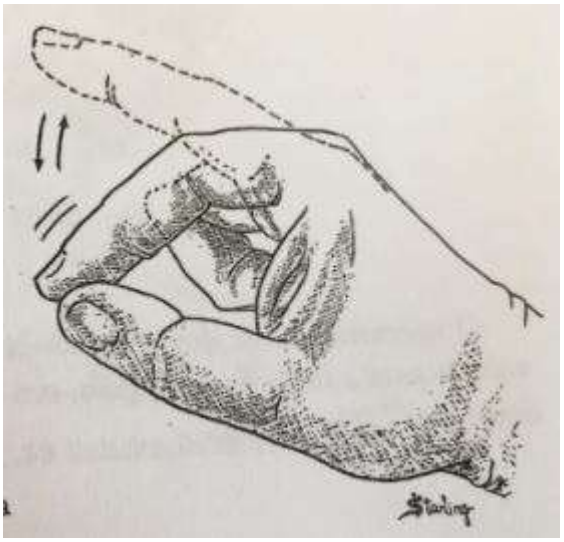

Figura 16: Solicitando pinça anatômica.

O instrumentador deve entregar a pinça já na posição adequada para ser usada, segurando-a pela ponta e mantendo-a fechada, de modo a evitar que seus dedos fiquem presos logo que o cirurgião a pegue (MONTEIRO, SANTANA, 2012).

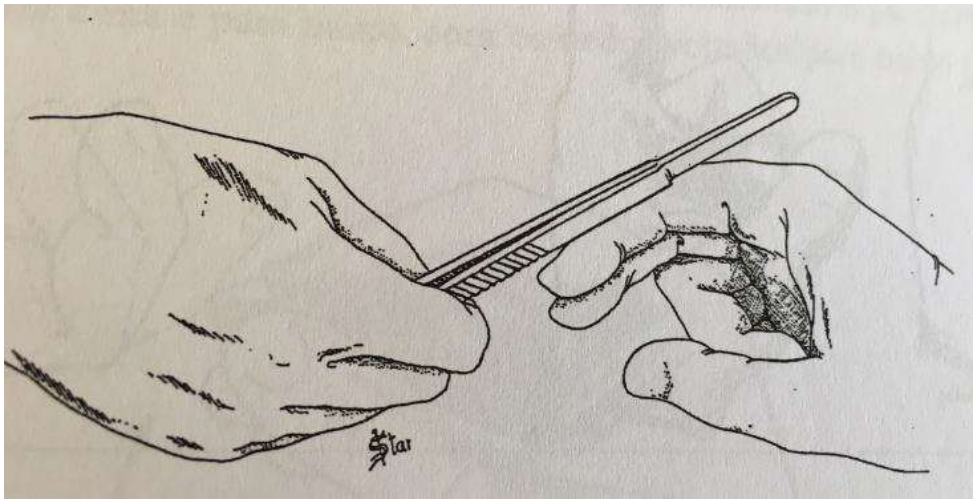

Figura 17: Entregando a pinça anatômica.

Pinça Dente-de-Rato: é solicitada de maneira similar à pinça anatômica, com a diferença que na pinça dente-de-rato as unhas dos dedos polegar e indicador é que se tocam, e não as pontas desses dedos, como na pinça anatômica (MONTEIRO, SANTANA, 2012).

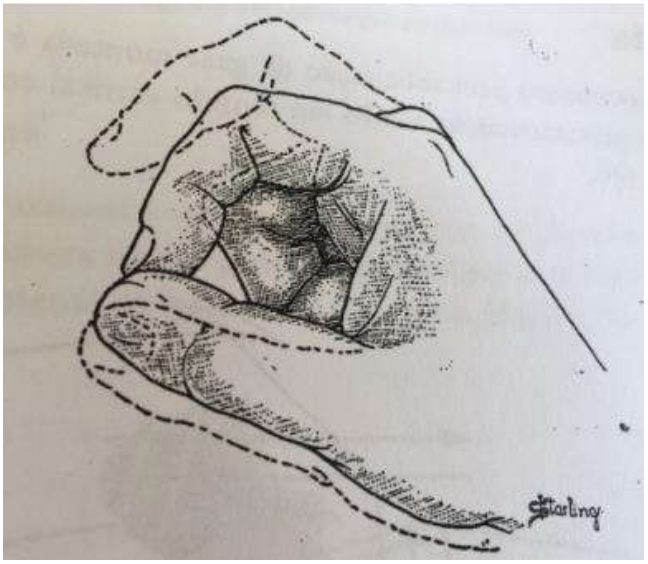

Figura 18: Solicitando pinça dente-de-rato.

Pinça Hemostática Curva e Pinça de Mixter: pede-se a pinça hemostática curva apresentando o indicador em gancho e os demais dedos fechados. A solicitação da pinça de Mixter é semelhante, porém o indicador é movimentado para a posição semifletida e em gancho, alternadamente (MONTEIRO, SANTANA, 2012).

Pinça Hemostática Reta: é solicitada de modo similar à curva, porém mantendo-se o indicador estendido (MONTEIRO, SANTANA, 2012).

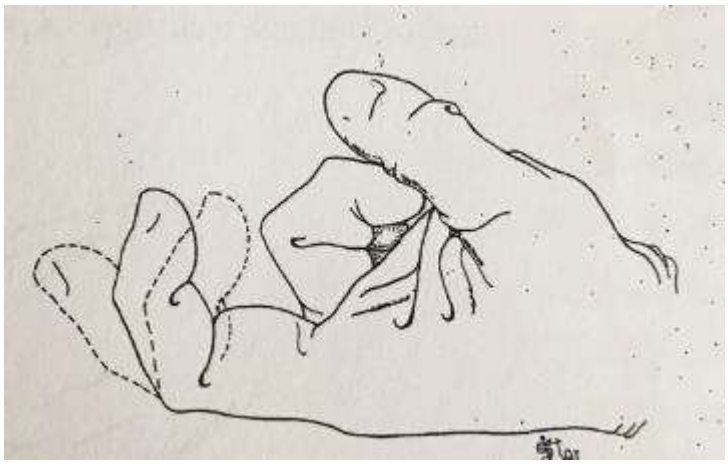

Figura 19: Solicitando pinça de Mixter.

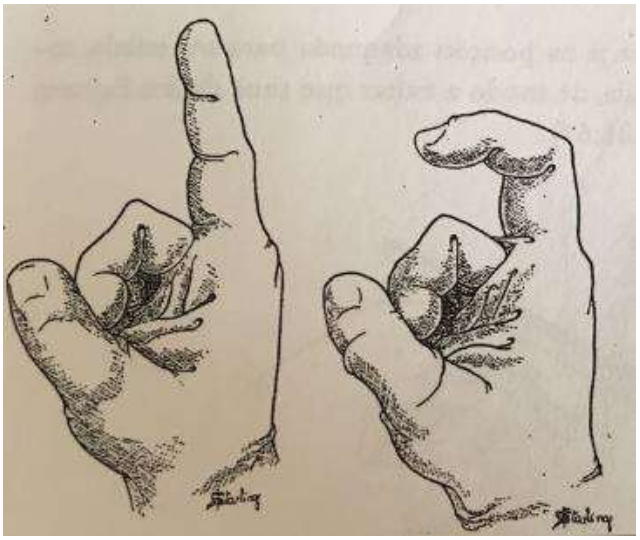

Figura 20: Solicitação de pinça hemostática curva e reta.

Gaze Montada: o movimento para a solicitação da gaze montada é feito juntando-se as pontas dos dedos e movimentando a mão em sentido vertical com os dedos voltados para baixo (MONTEIRO, SANTANA, 2012).

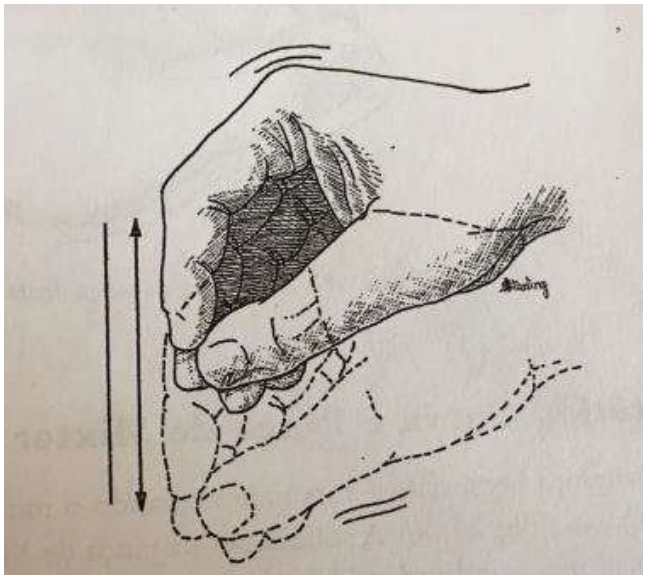

Figura 21: Solicitando gaze montada.

Gaze Solta: o movimento para a solicitação de gaze solta é feito juntando-se as pontas dos dedos, manutenção do punho fixo e flexionando a mão para cima e para baixo, com os dedos voltados para baixo (MONTEIRO, SANTANA, 2012).

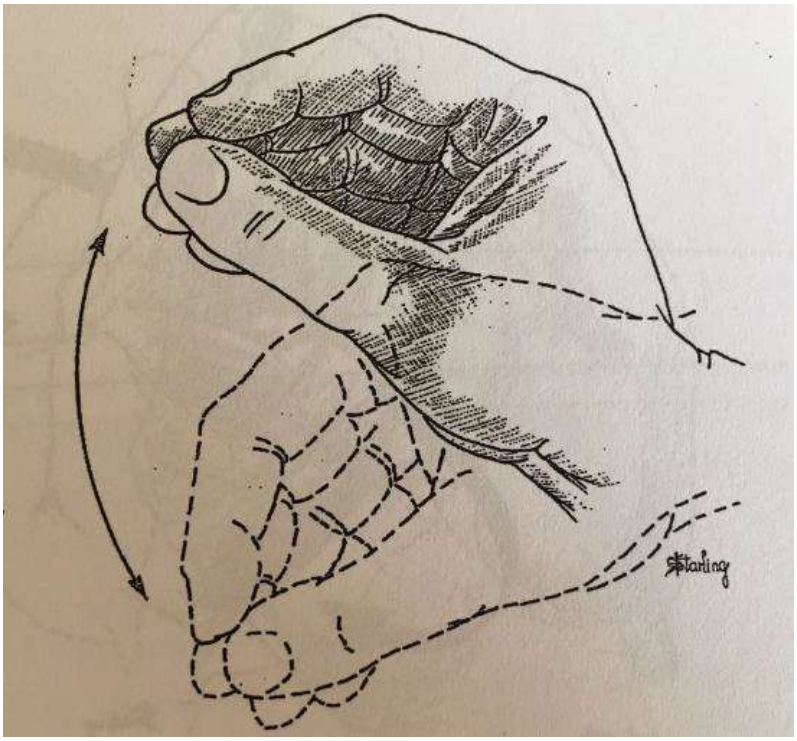

Figura 22: Solicitação de gaze solta.

Afastador de Farabeuf: juntando-se o indicador com o terceiro dedo e curvando-os à maneira de um gancho em oposição ao polegar, também emgancho. Segue-se um movimento na horizontal de vaivém (MONTEIRO, SANTANA, 2012).

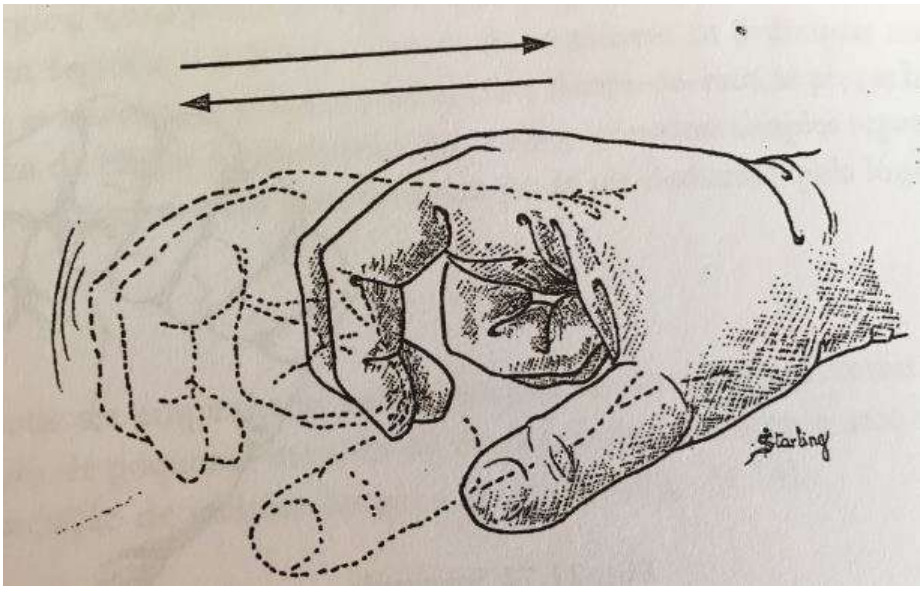

Figura 23: Solicitação de afastador de Farabeuf.

Porta-agulha: em geral é solicitado juntamente com a agulha montada com o fio de sutura. O gesto consiste em manter os três últimos dedos fletidos e girar o punho, imitando o movimento feito no uso do instrumento (MONTEIRO, SANTANA, 2012).



Figura 24: Solicitação de porta-agulha de Hegar montado.

Fio Cirúrgico: são solicitados com a mão em supinação e as falanges distais dos dedos, todos juntos e fletidos. Deve-se especificar o fio que deseja (MONTEIRO, SANTANA, 2012).

2.4 LAPAROTOMIAS E APENDICECTOMIA NO CADÁVER

A primeira aula no cadáver ocorreu no dia 23 de agosto de 2017. O professor nomeou a aula de "Laparotomia e exploração cirúrgica do abdome", na qual houve uma apresentação de slides.

2.4.1 Laparatomia

O termo correto para se usar quando se referir à abertura da cavidade abdominal é celiotomia (cavidade celômica), porém não é utilizado.

Princípios fundamentais:

1- Indicação cirúrgica bem definida;

2- Antissepsia rigorosa (Clorexidine digermante e alcoólica OU PVPI digermante e alcoòlico se misturar esse dois tipos pode não ter efeito bacteriostático e bactericida);

3- Localizar-se o mais próximo possível do objetivo a ser operado;

4- Possuir dimensão adequada ao ato cirúrgico;

5- Permitir boa exploração da cavidade abdominal;

6- Respeitar os planos anatômicos;

7- Evitar seccionar músculos e nervos;

8-Permitir prolongamento quando necessário;

9- Evitar a associação de incisões;

10- Preservar a estética quando possível;

Classificação das laparotomias:

As laparatomias podem ser classificadas de várias maneiras, sendo as quatro mais importantes são:

1. - Quanto à intenção cirúrgica: pode ser eletiva (programada com antecedência, na qual o cirurgião dispõe de vários7 dias ou semanas, a partir da indicação da cirurgia, para preparar o paciente, ou para melhor adequar a data da operação ao interesse do paciente ou a si próprio) ou de urgência (dispõe de pouco tempo entre a indicação cirúrgica e a cirurgia).
2. - Quanto à direção: longitudinal (incisão mais fácil de desnervar, preservação de vasos que seguem longitudinalmente) ou vertical (como exemplo: mediana transretal medial, mediana transretal lateral, mediana pararretal medial, mediana pararretal lateral (incisão de Jalaguier não se faz), paramediana transretal medial, paramediana transretal lateral, paramediana pararretal medial e paramediana pararretal lateral); transversal (nervo se encontra transversal mais difícil de desnervar; contra os vasos sanguíneos) ou horizontal; oblíqua (incisão Kocher); curvilínea ou arciforme (de Pfannestiel em forma de “U”, usada na cesárea).

O corte deve ser sempre medial ao músculo reto do abdômen, pois lateralmente há nervos; o corte transretal é feito por meio de divulsão abrindo o meio do músculo, realizado em pacientes obesos e idosos (hipotróficos); via de acesso de emergência e urgência é por meio da linha mediana (acesso maior à cavidade, mais homeostática); contorno do umbigo sempre à esquerda, pois à direita há o ligamento redondo (veia umbilical); incisão transversal é mais feita em crianças até os 10 anos de idade, pois tem maior abdome, sendo mais fácil o acesso por essa via.

1. - Quanto à complexidade: simples e complexa ou combinada (abdominal ou toracoabdominal).
2. - Quanto ao umbigo: supra-umbilical, médio-umbilical, infra-umbilical e xifo-púbica.
3. Irrigação da parede abdominal:

4. - Artérias epigástricas superiores;
5. - Artérias epigástricas inferiores;
6. - Artérias intercostais inferiores;
7. - Artérias circunflexas ilíacas e lombares.
8. Inervação da parede abdominal:

1-Nervos: intercostais, do 7° ao 11°;

2- Nervo ílio-hipogástrico;

3- Nervo ílio-inguinal;

Laparotomia mediana:

(1) Paciente em decúbito dorsal, e anestesiado; **(2)** Tricotomia, se necessário, antissepsia e colocação de campos estéreis; **(3)** Incisão: longitudinal na pele, tela subcutânea (tec. adiposo, fáscias de Camper e de Scarpa); **(4)** Hemostasia dos vasos – pinçamento e cauterização; **(5)** Abertura da linha alba, fáscia transversal e peritônio; **(6)** Confirmação do diagnóstico pré-operatório e exploração sistematizada da cavidade abdominal; **(7)** Realização do procedimento cirúrgico planejado; **(8)** Revisão rigorosa da cavidade: hemostasia e corpos estranhos; **(9)** Síntese por planos: *linha alba e peritônio:* pontos contínuos com fio **não** absorvível como o nylon, ou polipropileno (prolene); *tela subcutânea*: pontos separados com categute simples 2-0 ou 3-0; *pele*: sutura intradérmica com nylon 4-0, (inabsorvível) ou vicryl ou dexon (absorvíveis). **(10)** Curativo simples.

Laparotomia paramediana pararetal medial (LENNANDER):

(1) Paciente em decúbito dorsal, e anestesiado; **(2)** Tricotomia, se necessário, antissepsia e colocação de campos estéreis; **(3)** Incisão longitudinal de pele e subcutâneo, distando cerca de 2 cm da linha alba, à direita ou à esquerda. **(4)** Hemostasia dos vasos – pinçamento e cauterização; **(5)** Abertura da lâmina anterior da bainha do m. reto do abdome; **(6)** Dissecção da bainha, separando-a das fibras musculares, liberando a borda medial do reto; **(7)** Dissecção da lâmina posterior da bainha do reto. **(8)** Pinçamento e abertura da lâmina post. da bainha do reto, junto à fáscia transversal e ao peritônio; **(9)** Confirmação do diagnóstico pré-operatório e exploração sistematizada da cavidade abdominal; **(10)** Realização do procedimento cirúrgico planejado; **(11)** Revisão rigorosa da cavidade: hemostasia e corpos estranhos; **(12)** Síntese por planos: *lamina e peritônio:* pontos contínuos ou separados com fio **não** absorvível como o nylon, ou polipropileno (prolene) ou fio de absorção lenta; lâmina ant: igual a post; *tela subcutânea*: pontos separados com categute simples 2-0 ou 3-0; *pele*: sutura intradérmica com nylon 4-0, (inabsorvível) ou vicryl ou dexon (absorvíveis). **(13)** Curativo simples.

Incisão subcostal = oblíqua (KOCHER):

Permite acesso à direita às vias biliares e à esquerda ao baço, porém desnerva a parede abdominal. Incisão abaixo do rebordo costal; indicada na colestectomia, lobectomia do fígado e esplenectomia. **(1)** Paciente em decúbito dorsal, e anestesiado; **(2)** Tricotomia, se necessário, antissepsia e colocação de campos estéreis; **(3)** Incisão de pele tela subcutânea, com cerca de 10 cm de extensão, cerca de 2 dedos transversos abaixo do rebordo condrocostal, iniciando-se no processo xifóide e terminando no flanco; **(4)** Hemostasia dos vasos – pinçamento e cauterização; **(5)** Secção da lâmina ant. da bainha do reto, do m. reto do abdome e da lâmina post. da bainha do reto. **(6)** Abertura do plano aponeurótico formado pelos músculos oblíquo externo, oblíquo interno e transverso**. (7)** Abertura da fáscia transversal e do peritônio; **(8)** Confirmação do diagnóstico pré-operatório e exploração sistematizada da cavidade abdominal; **(9)** Realização do procedimento cirúrgico planejado; **(10)** Revisão rigorosa da cavidade: hemostasia e corpos estranhos; **(11)** Síntese por planos: *peritônio:* pontos contínuos com fio de absorção lenta; plano musculo aponeurótico (tranverso e OI): pontos contínuo ou separado com fio de abs lenta; lâmina post e ant: =; plano musc-aponeurótico (OE):=; *tela subcutânea*: pontos separados com categute simples 2-0 ou 3-0; *pele*: sutura intradérmica com nylon 4-0, (inabsorvível) ou vicryl ou dexon (absorvíveis). **(12)** Curativo simples.

Bilateral (V invertido) = **Chevron:** hepatectomia.

Incisão em mercedes (Y invertido): atingir o fígado por trás; desconecta o apêndice xifoide.

Incisão oblíqua do lado esquerdo subcostal = Priban

Incisão de PFANNENSTIEL

É indicada para operação cesariana ou procedimentos no útero e anexos. Não pode ser prolongada. **(1)** Paciente em decúbito dorsal, e anestesiado; **(2)** Tricotomia, se necessário, antissepsia e colocação de campos estéreis; **(3)** Incisão da pele e subcutâneo em forma de arco 1 a 2 dedos acima da sínfise púbica,se estendendo até a linha semilunar de Spiegel. **(4)** Incisão das lâminas anteriores da bainha do reto do abdome; **(5)** Hemostasia dos vasos – pinçamento e cauterização; **(6)** Descolamento da parte superior das lâminas anteriores da bainha do reto até próximo à cicatriz umbilical; **(7**) Abertura longitudinal da linha alba até próximo ao umbigo; **(8)** Abertura da fáscia transversal e do peritônio; **(9)** Realização do procedimento cirúrgico planejado; **(10)** Revisão rigorosa da cavidade: hemostasia e corpos estranhos; **(11)** Síntese por planos: *peritônio:* pontos contínuos com fio **de abs lenta**; musc retos, por aproximação da linha média, ponto U com fio de longa abs; plano aponeurótico: sutura

contínua, fio abs lenta; *tela subcutânea*: pontos separados com categute simples 2-0 ou 3-0; *pele*: sutura intradérmica com nylon 4-0, (inabsorvível) ou vicryl ou dexon (absorvíveis). **(12)** Curativo simples.

Incisão paramediana tansretal (JABOULAY):

Considerada má via de acesso porque desnerva a metade medial do músculo reto do abdome. **(1)** Paciente em decúbito dorsal, e anestesiado; **(2)** Tricotomia, se necessário, antissepsia e colocação de campos estéreis; **(3)** Incisão longitudinal de pele e subcutâneo, distando cerca de 2 cm da linha alba, à direita ou à esquerda. **(4)** Hemostasia dos vasos – pinçamento e cauterização; **(5)** Abertura da lâmina anterior da bainha do m. reto do abdome; **(6)** Divulsão das fibras do reto do abdome longitudinalmente; **(7)** Abertura da lâmina post. da bainha do reto, junto à fáscia transversal e ao peritônio; **(8)** Confirmação do diagnóstico pré-operatório e exploração sistematizada da cavidade abdominal; **(9)** Realização do procedimento cirúrgico planejado; **(10)** Revisão rigorosa da cavidade: hemostasia e corpos estranhos**; (11)** Síntese por planos: *linha alba e peritônio:* pontos contínuos com fio **não** absorvível como o nylon, ou polipropileno (prolene); *tela subcutânea*: pontos separados com categute simples 2-0 ou 3-0; *pele*: sutura intradérmica com nylon 4-0, (inabsorvível) ou vicryl ou dexon (absorvíveis). **(12)** Curativo simples.

INCISÃO MÉDIO-LATERAL INFRA-UMBILICAL – JALAGUIER

Tem como vantagem a possibilidade de ser ampliada superior ou inferiormente, porém causa desnervação da parede ântero-lateral do reto do abdome devido a secção dos nervos intercostais.

Incisão de Sprengel-Heussiner:

Incisão transversa e descontínua. Utilizada para fixar o intestino; pouco usada, sendo mais usada na pediatria.

Incisão de Cherney:

Desinserção do músculo reto do abdome do púbis. Feita em paciente obesa em cesárea.

Complicações comuns a todas as laparotomias:

(1) Complicações anestésicas; **(2)** Tromboembolismo; **(3)** Hemorragia; **(4)** Deiscência da ferida cirúrgica; **(5)** Infecção: Formação de abscesso: secreção purulenta na via de acesso. Há calor, dor, rubor e edema. **(6)** Hematoma: Acúmulo de sangue abaixo da pele, nos planos de dissecção ou divulsão tecidual. Pele arroxeada, com tumefação e dor local. Prevenção: hemostasia, antes da síntese. Peq.:

calor sobre a pele. Gdes.: ordenha do hematoma após retirada de alguns pontos. **(7)** Seroma: Acúmulo de líquido semelhante ao plasma em espaços residuais. Aspiração com seringa. **(8)** Evisceração: Saída de vísceras do abdome para o meio externo por deiscência completa de todos os planos anatômicos, inclusive pele. Pacientes desnutridos ou tossidores crônicos. **(9)** Hérnia incisional: Eventração: Mau fechamento e infecção da parede abdominal; **(10)** Aderências: Ocorre normalmente durante o processo de cicatrização.

2.4.2 APENDICECTOMIA

É a cirurgia de retirada do apêndice vermiforme quando inflamado, sendo 20% dessas cirurgias com complicações. Abdome agudo em grávida o mais comum é ser apendicite. O apêndice é irrigado pela artéria apendicular (ramo da artéria mesentérica superior); deve-se fazer hemostasia desse vaso. É formado pela união das tênias mesentérica (póstero-medial), antimesentérica (póstero-lateral) e anterior.

Antigamente fazia-se o invaginamento do coto após a retirada do apêndice, chamado de sepultamento do coto. Hoje essa prática não é mais feita.

A medida da temperatura retal dando mais que 1ºC em relação à temperatura axilar é sugestivo de apendicite. Esse sinal é chamado de Sinal de Lenander.

Pré-operatório: O paciente que vai submeter-se a uma apendicectomia deve estar em jejum de cerca de 8 horas. No momento da indicação cirúrgica, inicia-se a administração de antibiótico por via venosa (Observação 1: Nas apendicites não complicadas, o antibiótico pode ser suspenso no primeiro dia pós operatório, o que caracteriza a profilaxia antibiótica; Observação 2: Nas formas complicadas, deve ser feita a antibiótico-terapia sendo mantido por sete a dez dias drogas de largo espectro, eficazes contra bactérias aeróbias e anaeróbias). Se o paciente for portador de distúrbios hidroeletrolíticos, ácidos-bases e hemodinâmicos, eles devem ser corrigidos.

Onde a ponta do apêndice pode estar localizada:

1- Pélvico

2- Paraileal medial (quadro de diarreia + dor abdominal)

3- Paraileal lateral (quadro de diarreia + dor abdominal)

4- Paracólico

5- Subhepático (Diagnóstico Diferencial de colecistite)

6- Retrocecal

7- Ilíaco (lateral; 80% dos casos)

8- Retroileal (quando de diarreia + dor abdominal)

Técnica da apendicectomia convencional: A apendicectomia convencional segue as seguintes etapas: **(1)** Paciente em decúbito dorsal, sob anestesia geral, raquidiana ou peridural, com a mesa operatória com pequena inclinação lateral esquerda; **(2)** Palpação delicada do abdome, relaxado pelo procedimento anestésico, quanto à via de acesso mais apropriada para fazer a apendicectomia; **(3)** Posição correta do cirurgião, auxiliares e instrumentador; **(4)** Tricotomia, se necessário, anti-sepsia e colocação de campos estéreis; **(5)** Laparotomia por diferentes tipos de incisão; **(6)** Identificação do apêndice seguindo as tênias do colo; **(7)** Tração anterior do apêndice que expõe o mesoapêndice, que contém a artéria apendicular. Secção, entre pinças, do mesoapêndice em sua base; **(8)** Feitura de uma bolsa no ceco: sutura seromuscular em torno da base do apêndice, com fio absorvível, a 1,5cm da base, sem fechá-la; **(9)** Uso de uma pinça hemostática reta, junto ao ceco, e secção do apêndice, rente à ligadura, com posterior exérese; **(10)** Sepultamento do coto apendicular no ceco, pelo fechamento da bolsa seromuscular; **(11)** Revisão da hemostasia e limpeza da região operada; **(12)** Síntese por planos: *peritônio:* sutura contínua com fio de absorção lenta: vicryl ou categute; *m. transverso*: pontos separados ou sutura contínua com fio de absorção lenta: vicryl ou categute cromado; *mm. oblíquo interno e externo*: idem; *tela subcutânea*: pontos separados com categute simples; *pele*: pontos simples ou intradérmico com nylon 4-0, vicryl ou dexon.

Os tipos de incisão são:

1- Incisão de Mc Burney: incisão de pele e subcutâneo de 5-8 cm, direcionada perpendicular com 1/3 superior e 2/3 inferiormente a partir do ponto de McBurney (localiza-se na união dos 2/3 mediais com o 1/3 lateral de uma linha imaginária que une a cicatriz umbilical à espinha ilíaca ântero-superior direita). Incisão da aponeurose do músculo oblíquo externo, acompanhando a direção das suas fibras. Divulsão das fibras dos músculos oblíquo interno e transverso na direção de suas fibras. Abertura da fáscia transversal e do peritônio na mesma direção. Caracterizada por ser oblíqua direita na fossa ilíaca.

2- Incisão de Elliot-Babcock: incisão transversa de pele e tela subcutânea, iniciando-se a 1 cm medialmente à linha semilunar de Spiegel (borda lateral do reto do abdome), terminando lateralmente, na união dos 2/3 mediais com o 1/3 lateral de uma linha imaginária que une a cicatriz

umbilical à crista ilíaca ântero-superior direita. Secção da aponeurose do músculo oblíquo externo. **Corta** as fibras do músculo oblíquo externo. Secção transversa da fáscia transversal e do peritônio.

3- Incisão de Davis: incisão transversa da pele, tela subcutânea (tecido adiposo e Fáscias de Camper e de Scarpa), sobre uma linha imaginária que une a espinha ilíaca ântero-superior direita à esquerda, iniciando a 2 cm da borda lateral direita do músculo reto abdominal, medialmente, e terminando a 2cm da espinha ilíaca ântero-superior direita, lateralmente. Incisão transversa da aponeurose do músculo oblíquo externo (**divulsão** das fibras) e do folheto anterior da aponeurose do músculo reto do abdome direito. Divulsão das fibras do m. oblíquo interno e do músculo transverso; afastamento medial do músculo reto do abdome, expondo a fáscia transversal. Abertura transversa da fáscia transversal do peritônio.

4- Incisão de Davis-Babcock: divulcioa as fibras; incisão transversal direita.

COMPLICAÇÕES DAS APENDICECTOMIAS CONVENCIONAIS E LAPAROSCÓPICAS:

1- Infecção: É a mais importante complicação, ocorrendo nas formas gangrenosa; perfurada e abscedada , podendo se manifestar dias ou semanas após a cirurgia. Deve ser tratada com cuidados locais e drenagem dos abcessos, quando ele se formar, estando indicado o uso de antibiótico em casos graves.

2- Ílio Paralítico: Quadro caracterizado por um desconforto abdominal; parada de eliminação de fezes; distenção abdominal, sem que haja qualquer participação direta de qualquer processo mecânico obstruindo o tubo digestório (OBS: O emprego de medicamento estimulando do peristaltismo intestinal é contra-indicado no ílio paralítico).

3- Obstrução Intestinal: Provavelmente de aderência ou abcesso intraperitoneal.

4- Fístula Cecal: Deiscência do coto apendicular.

5- Coto Apendicular: Manutenção de um coto apendicular longo e não sepultado na parede cecal (OBS: O diagnóstico é bastante difícil, pois o paciente informa já ter sido operado de apendicite aguda e apresenta a cicatriz abdominal compatível).

2.5 REGIÃO INGUINO-CRURAL E HÉRNIAS NO CADÁVER

No dia 30 de agosto de 2017 tivemos nossa quinta aula que foi sobre a anatomia da região inguinal e crural e sobre as diferentes hérnias existentes. Nessa aula houve uma apresentação na televisão de

slides do professor e, posteriormente, ele mostrou no cadáver as diferentes técnicas cirúrgicas (serão abordadas posteriormente) para resolução de uma hérnia.

A hérnia se define, genericamente, como sendo a saída de uma víscera ou qualquer outra estrutura para fora dos limites da região que a contém. Quando a saída da víscera ou outra estrutura anatômica se faz entre duas cavidades temos uma hérnia interna, não havendo necessidade de que a víscera ou estrutura tenha qualquer cobertura. Quando a saída da víscera se faz para o exterior, recoberta por pele temos as hérnias externas. Nessa aula foi abordado somente sobre as hérnias abdominais externas que se conceituam com a saída de uma víscera, ou outra estrutura, para fora da cavidade abdominal, estando ela recoberta por pele e peritônio.

Entre as etiologias das hérnias da parede abdominal temos: o aumento crônico da pressão intra-abdominal (obesidade, esforço abdominal por exercícios ou levantamento de pesos vigorosos, tosse (mais comum em idosos), obstipação, prostatismo, ascite, gravidez, diálise peritoneal ambulatorial, órgãos pélvicos, tumores pélvicos) e a fragilidade da parede abdominal (idade avançada, doenças debilitantes crônicas, traumatismos (cirurgias), anomalias do desenvolvimento embrionário da parede da cavidade abdominal, doenças do colágeno (fraqueza na parede), tabagismo, deficiência de alfa-1-antitripsina e atrofia muscular).

As hérnias abdominais podem ser classificadas de oito maneiras diferentes: quanto a etiologia, localização, relação com a linha mediana, relação com a parede, redutibilidade, comprometimento vascular, domicílio e conteúdo do saco herniário.

Quanto à etiologia, as hérnias podem surgir a partir de pontos fracos naturais, como a fosseta média da região inguinal, submetidos a aumento de pressão abdominal, ou a partir de defeitos congênitos, como a persistência do conduto peritônio-vaginal, após a descida do testículo. São, portanto, de surgimento espontâneo, uma vez que nenhum trauma ocorreu para criar o ponto fraco, ao contrário das hérnias traumáticas, em que o ponto fraco é criado pelo trauma cirúrgico ou acidental, como se observa na hérnia incisional.

No que se refere à localização, a hérnia recebe o nome da região anatômica que a contém, como: hérnia epigástrica, hérnia umbilical, hérnia inguinal, hérnia femoral e hérnia de Spiegel.

Quanto a relação com a linha mediana, as hérnias podem localizar-se na linha alba, ou se localizar à direita, à esquerda ou nos dois lados da linha alba.

Quanto a relação anatômica com a parede abdominal, as hérnias podem ser internas (hérnia diafragmática) ou externas (hérnia inguinal).

Quanto a redutibilidade, a hérnia pode ser redutível ou irredutível. Na grande maioria das vezes, o conteúdo do saco herniário retorna para a cavidade abdominal com a simples mudança de decúbito do paciente ou com manobras manuais suaves. Quando isso acontece, diz-se que a hérnia reduziu, sendo denominada hérnia redutível. Em alguns casos, entretanto, o conteúdo herniário não volta para dentro da cavidade abdominal. Denomina-se essa hérnia como sendo irredutível ou encarcerada.

Quanto ao comprometimento vascular, as hérnias podem ser estranguladas ou não estranguladas, sendo as estranguladas (quando ocorre torção da víscera e interrupção do fluxo sanguíneo, e consequente isquemia) indicação de cirurgia imediata.

Quanto ao domicílio, existem hérnias que o conteúdo do saco herniário é tão volumoso que não caberá mais dentro da própria cavidade abdominal, dessa forma, perdem o direito ao domicílio.

Quanto ao conteúdo do saco herniário, pode-se ter o usual (parte do omento maior e alças intestinais) ou incomum (hérnia de Richter, hérnia de Litré ou apêndice vermiforme).

A hérnia umbilical pode ocorrer na criança, sendo que se não ocorrer seu fechamento até os dois anos de idade deve-se avaliar a realização de cirurgia. No adulto é mais comum na mulher devido à gravidez, que gera diástase dos músculos abdominais, aumentando os fatores de risco. É raro se ter intestino no seu conteúdo, sendo geralmente só gordura pré-peritoneal. A operação é feita por motivos estéticos e sintomáticos, sendo que quanto menor a hérnia, mais sintomática ela é (aumenta a chance de encarceramento).

A hérnia inguino-escrotal na criança decorre da não obliteração do conduto inguinovaginal e no adulto ocorre por recanalização desse conduto.

Dentre os locais anatômicos importantes nas hérnias, está o canal inguinal, cujos limites são:

Teto: aponeurose do músculo OE

Assoalho: fáscia transversalis

Lateral: ligamento inguinal

Medial: tendão conjunto

O conteúdo do canal inguinal no homem é o funículo espermático (contém o plexo pampiniforme, artéria testicular e ducto deferente), nervo ilioinguinal e ramo genital do nervo genitofemoral. Na

mulher há o ligamento redondo do útero, vasos do ligamento redondo, nervo ilioinguinal e ramo genital do nervo genitofemoral.

Outro local é o anel femoral, onde ocorrem as hérnias femorais. Os limites do anel são:

Anterior: ligamento inguinal

Posterior: ligamento pectíneo

Medial: ligamento lacunar

Lateral: veia femoral (lembrar que apenas aí a veia é medial à artéria e ao nervo)

O Triângulo de Hasselbach tem como limites:

Ligamento inguinal

Vasos epigástricos inferiores (irriga o m. reto)

Borda lateral do músculo reto

As hérnias podem ser:

Indiretas: mais comuns; quando ocorre a persistência do conduto peritônio-vaginal. O saco herniário passa através do anel inguinal epigástricos inferiores.

Diretas: resulta do enfraquecimento da parede posterior (Fáscia transversalis e a presença do triângulo de Hasselbach) sendo a fosseta média o local de menor resistência. Saco herniário medial aos vasos epigástricos inferiores.

Mista ou de Pantaloon: Coexiste hérnia direta e indireta.

Por deslizamento: a víscera faz parte do saco herniário. Acontece mais à esquerda, como se o peritônio tivesse se fundido com a alça intestinal.

Femoral: Saco herniário insinua-se pelo anel femoral medialmente aos vasos.

Encarcerada

Estrangulada: quando tem o comprometimento vascular.

Hérnia inguinal: 80% (M) 20%(F), pois o quadril feminino é diferente, mais preparado e reforçado para a gravidez. A femoral é mais frequente nas mulheres, mas a hérnia mais frequente em ambos os sexos é a inguinal. Nas nulíparas a incidência iguala-se a do homem.

O diagnóstico é feito com a anamnese, exame físico e Manobra de Landivar (na qual a ponta do dedo é inserida no canal inguinal durante manobra de Valsalva onde nota-se uma protrusão em direção ao dedo. Se o conteúdo atinge a ponta do dedo, a hérnia é indireta, pois vem do AIP; se atinge a polpa do dedo é direta, pois vem do Triângulo de Hasselbach).

As piores complicações das hérnias são o encarceramento (saco herniário não redutível. Geralmente hérnias indiretas e crurais, anel inguinal estreito) e o estrangulamento (saco não redutível com sofrimento vascular do seu conteúdo).

No tratamento cirúrgico das hérnias, existem diferentes técnicas que podem ser utilizadas, sendo as mais importantes:

Shouldice: sem uso de tela, aproveita os elementos da anatomia inguinal. Secciona-se o MOE que forma o AIS, secciona-se a FT do AIP até o púbis, faz-se chuleio entre os dois folhetos da FT em três linhas de sutura e reconstrói-se o AIP, e por último fecha-se a aponeurose do MOE e reconstrói-se o AIS.

Alguns problemas dessa técnica são o aumento das linhas de tensão e, como a hérnia é uma doença do colágeno, nesse caso utiliza-se área de colágeno ruim.

Liechtenstein: com uso de prótese (tela) e é mais reprodutível. A tela cria uma inflamação controlada e localizada, com formação de tecido cicatricial que se torna resistente em três meses.

2.6 SUTURA – TREINAMENTO EM PEÇA ANIMAL

No dia 06 de setembro de 2017, a aula prática da disciplina Técnica Cirúrgica foi sobre algumas técnicas de sutura. Fizemos o treinamento em peça animal: língua de boi. Primeiro aprendemos sobre as técnicas de sutura de pele.

A técnica de sutura de pele é feita por afrontamento das bordas e constitui um dos procedimentos cirúrgicos mais realizados e mais importantes. Emprega-se fio não-absorvível, sendo o náilon o melhor, em razão da força tênsil e de sua facilidade de deslizamento. Para uma pele delicada, como a face, usa-se náilon 6-0; para peles mais espessas usa-se 4-0 e para o couro cabeludo usa-se náilon 3-0. A sutura de pele pode ser feita com o emprego de pontos simples, à Donati e sutura contínua intradérmica (MONTEIRO, SANTANA, 2012).

Pontos Simples: são ótimos para sutura de pele, sendo largamente usados. Pode-se enunciar a regra do ponto simples assim: “a distância de entrada e saída da agulha na pele (A1 e A2 respectivamente)

deve distar das bordas (B1 e B2) uma distância igual à profundidade da ferida (C) que está sendo suturada" (MONTEIRO, SANTANA, 2012).

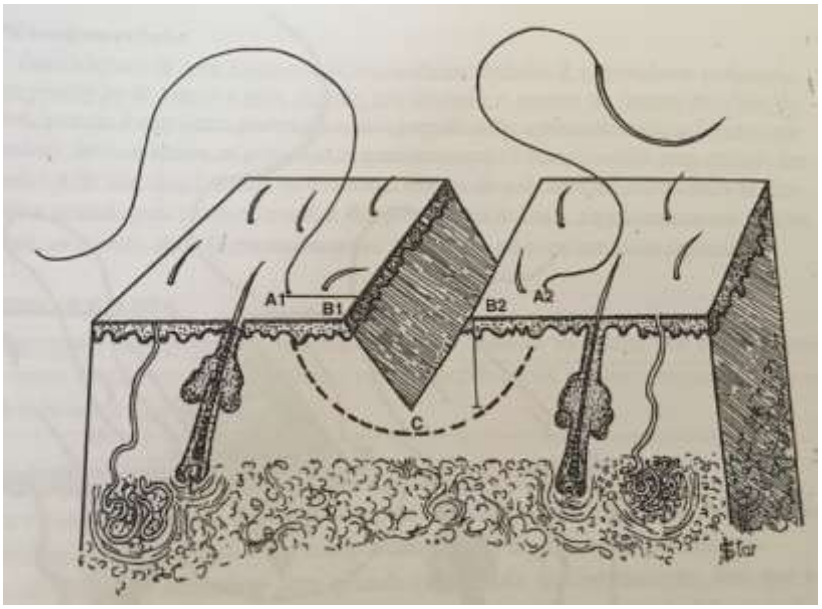

Figura 25: Sutura de pele ponto simples.

Ponto à Donati: permite uma aproximação uniforme das bordas, mesmo que tenha ocorrido uma incisão incorreta, como biselamento, por exemplo, ou que as bordas sejam irregulares, como nas feridas traumáticas. É muito útil quando a epiderme é muito delgada e tende à inversão quando as bordas se aproximam. Para sua realização, tem-se que voltar com a agulha, penetrando bem próximo da borda B2 e saindo bem próximo à borda B1 (MONTEIRO, SANTANA, 2012).

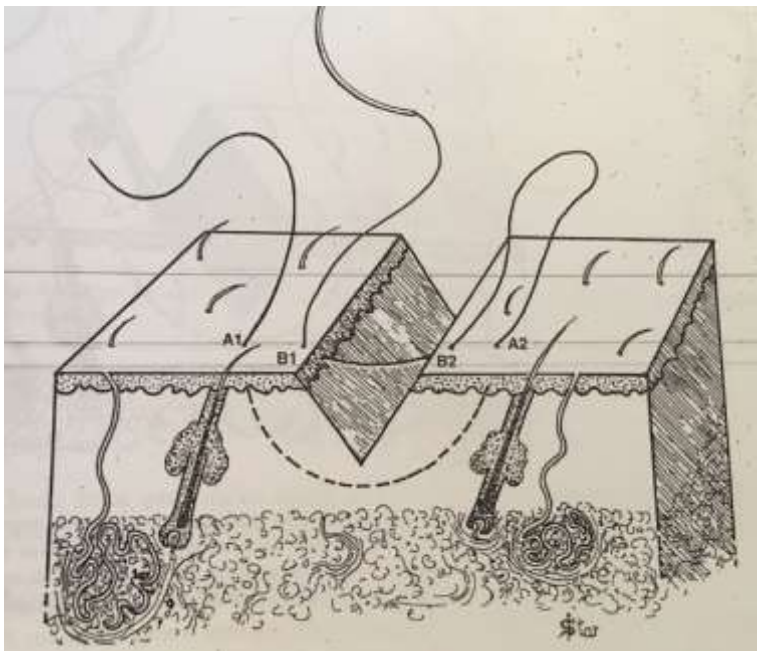

Figura 26: Ponto à Donati.

Sutura Contínua Intradérmica: esta sutura é empregada para pele muito delgada ou como segundo plano em pele mais espessa, porém é mais utilizada por causa da estética no paciente, por ficar um ponto mais bonito. É utilizado o fio absorvível como o Categute. Consiste em uma sutura contínua, em grega, com apoio na derme (MONTEIRO, SANTANA, 2012).

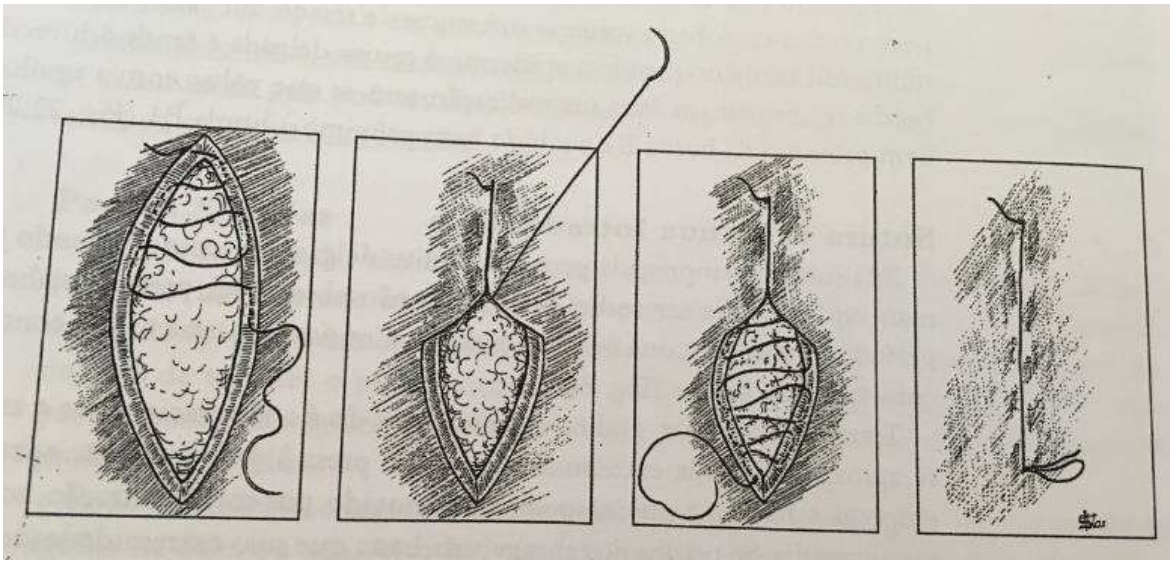

Figura 27: Sutura contínua intradérmica.

Ponto em X: é uma sutura de aposição, sendo uma modificação do "U" horizontal. A agulha penetra de um lado da incisão e passa perpendicularmente através da mesma, e uma segunda passagem é feita através dos tecidos, paralela e de 5 a 10 mm da primeira passagem. Suas vantagens são: não promove alteração do suprimento sanguíneo, mesmo sob tensão; previne a eversão dos tecido.

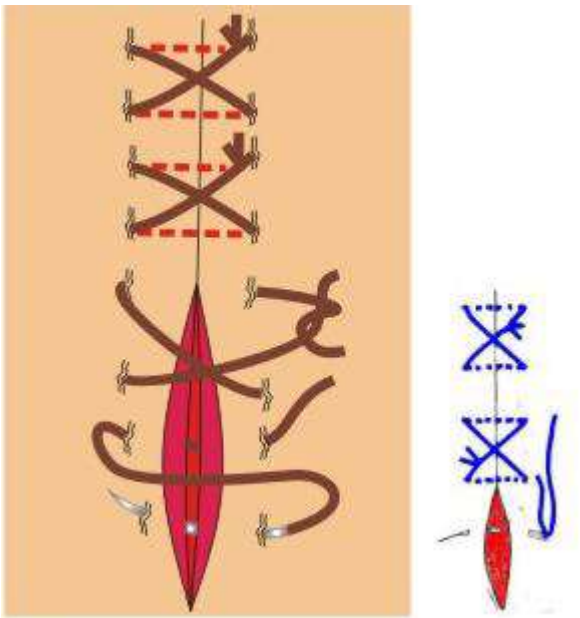

Figura 28: Sutura ponto em X.

Ponto Halsted: sutura invaginante, com boa segurança por serem os pontos aplicados em separado. Lembra uma sutura de Lembert dupla, com a entrada e a saída do fio situadas no mesmo lado, onde são aplicados os nós.

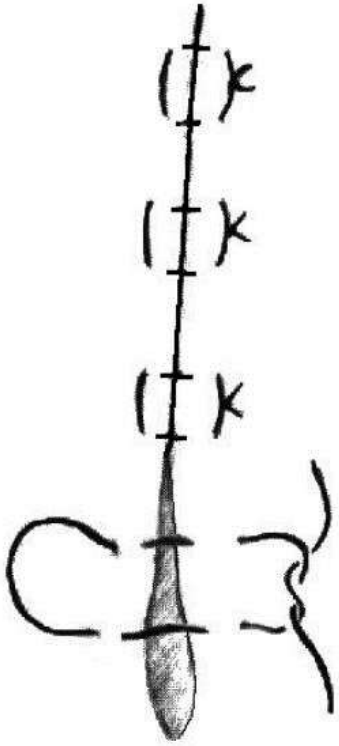

Figura 29: Ponto em Halsted.

Ponto Horizontal em U; de Wolf: é uma sutura que promove uma leve eversão se colocada de maneira apropriada. Ela forma um quadrado perfeito, com ambas as extremidades de sutura saindo pelo mesmo lado ou borda da ferida. Está indicada para suturar feridas sob tensão moderada. Suas vantagens são o uso de menor quantidade de material de sutura; execução rápida; pode ser usada como sutura de tensão quando colocada longe das bordas da pele; pode ser usada para reduzir espaço morto. Suas desvantagens são dificuldade relativa quando aplicada na pele; formação de cicatriz excessiva devido a eversão das bordas; tendência a reduzir o suprimento sanguíneo das bordas da ferida, quando só pontos são apertados demais (em função do formato geométrico).

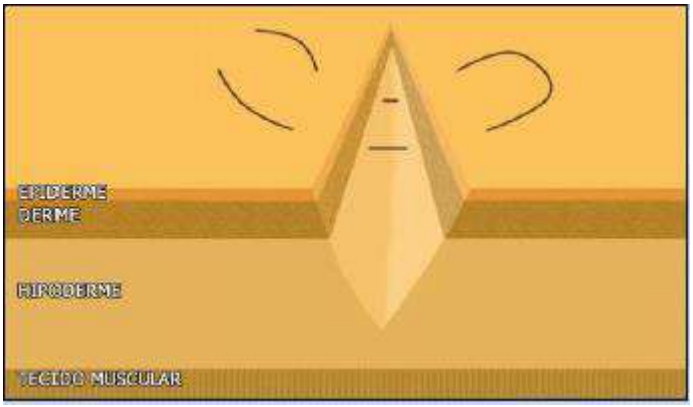

Figura 30: Imagem esquemática do ponto em U deitado.

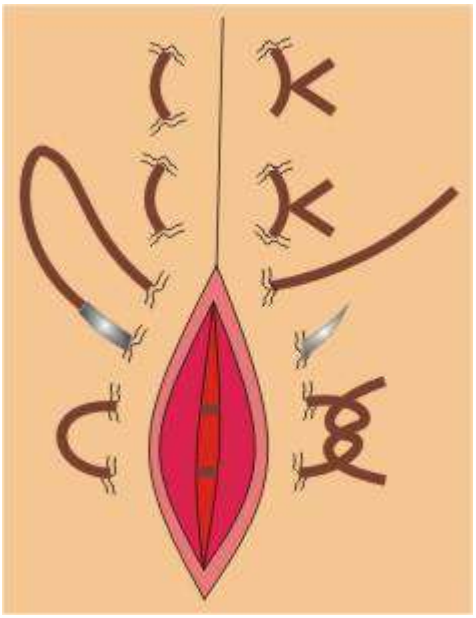

Figura 31: Sutura ponto de Wolf.



Figura 32: Pontos treinados na aula prática em peça animal.

2.7 BLOCO CIRÚRGICO NO HOSPITAL UNIVERSITÁRIO CIÊNCIAS MÉDICAS

No dia 13 de setembro de 2017, os estudantes de Técnica Cirúrgica se direcionaram para o HUCM para acompanhar mais uma cirurgia com o Professor Dr. Antônio Sérgio.

A cirurgia assistida foi de uma Colecistectomia videolaparoscópica, realizada pelo residente Dr. João, em uma paciente na 20ª década de vida, com uma vesícula inflamada e obstruída pela presença de cálculo biliar. As indicações para essa cirurgia são: calculose biliar, colecistite aguda ou crônica, malformação da vesícula biliar, fístula pós colecistectomia, ruptura traumática da vesícula ou ducto cístico, peritonite biliar. Este método é considerado de menor trauma cirúrgico, possui incisões cirúrgicas menores, a dor pós-operatória é menor e o retorno do paciente para as atividades do dia a dia é precoce. A respeito das contraindicações, existem as absolutas (câncer de vesícula biliar e intolerância ao pneumoperitônio) e as relativas (gravidez, coagulopatias, cirurgias abdominais prévias, síndrome da Hipertensão Porta). As complicações incluem relacionadas ao pneumoperitônio: enfisema subcutâneo, arritmia, embolização por CO2, pneumotórax e pneumomediastino, colapso cardiovascular.

A paciente se encontrava em decúbito dorsal; a televisão (por onde se vê a cirurgia) estava à direita da paciente e superiormente à mesa de cirurgia. O cirurgião se posicionou a esquerda da paciente, superiormente. A primeira incisão foi feita pela agulha de Veress e é às cegas (o cirurgião tem que ter uma grande noção anatômica para não acertar nenhum órgão ou vaso) e foi feita na borda inferior da cicatriz umbilical. Foi por meio dessa primeira incisão que há o acesso à cavidade abdominal e pode começar o processo de pneumoperitôneo (insuflação da cavidade com CO2; de 12 a 15 mmHg). O primeiro trocarte a ser posto tinha 10 mm de diâmetro e foi colocado no local da primeira incisão (borda inferior do umbigo), dando passagem para o laparoscópio. Desse modo, as próximas incisões pelo abdome foram feitas com visão interna da cavidade abdominal.

A segunda incisão foi feita abaixo do apêndice xifoide, colocando-se o segundo trocarte, com 10 mm de diâmetro. O terceiro trocarte foi posto na linha hemiclavicular direita abaixo do rebordo costal, e tinha 5 mm de diâmetro. Por fim, o último trocarte foi posicionado na linha imaginária transversa ao umbigo em encontro com linha axilar anterior direita. Esse quarto trocarte foi utilizado pelo professor Dr. Antônio Sérgio, que era o primeiro assistente, e serviu para a pinça de preensão do fundo da vesícula. Depois de todo esse posicionamento, deu-se início ao procedimento, que durou das 16:30 até as 20:30. A colega Angélica foi a instrumentalista da operação.

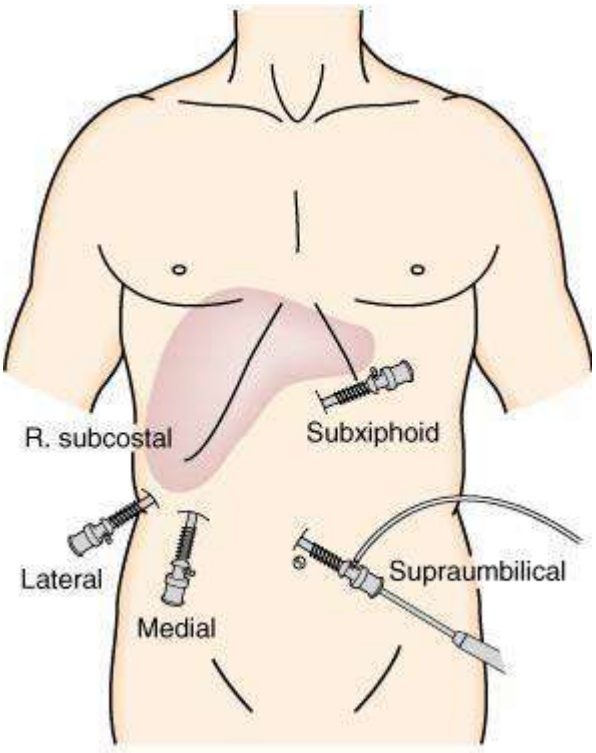

Figura 33: Posicionamento dos trocartes.

É necessário, em primeiro lugar, jogar o fígado para cima, mostrando a vesícula, e começar o processo de removê-la do peritônio que a engloba, até achar o Linfonodo Cístico ou de Calot, que fica anteriormente à artéria cística (responsável por irrigar a vesícula).

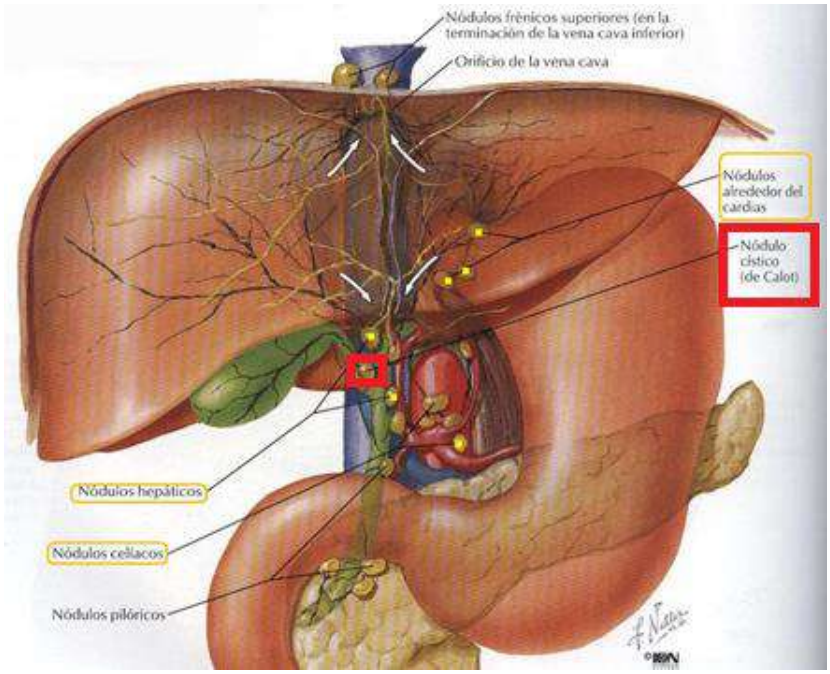

Figura 34: Drenagem linfática da vesícula biliar (destaque para o Linfonodo de Calot).
Fonte: http://enfermeiropsf.blogspot.com.br/2009/11/disturbios-da-vesicula-biliar.html

A artéria hepática direita geralmente se dirige posteriormente ao ducto biliar hepático comum e entra no triângulo de Calot (delimitado pelo ducto cístico, ducto hepático comum e a borda do fígado), onde ela dá origem à artéria cística, para suprir a vesícula biliar. Desse modo, o cirurgião deve procurar por esse trígono atrás do Linfonodo de Calot, para achar tanto a artéria cística quanto o ducto cístico e clampá-los (clampagem é feita tanto superior quanto inferior, com a síntese no meio).

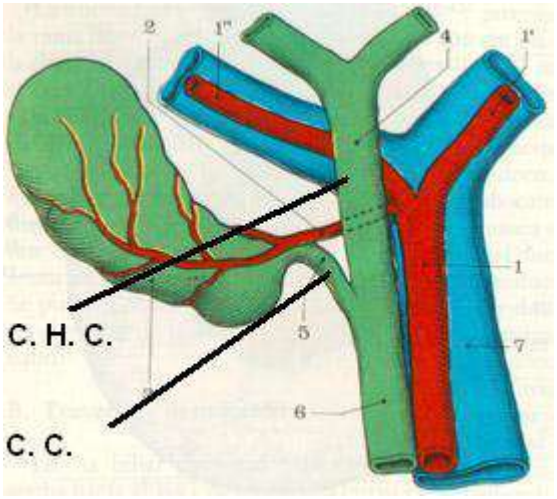

Figura 35: Ilustração do Trígono de Calot, artéria cística e ducto cístico.

Fonte: http://www.misodor.com/FIGADO.php

Ocorre a dissecção da vesícula que é continuada até que todo o trígono de Calot esteja livre de qualquer tecido adiposo ou linfático e o infundíbulo da vesícula possa ser elevado do leito hepático. Nesse ponto a artéria e o ducto cístico devem estar penetrando a vesícula. Colocam-se dois clipes distalmente do ducto cístico que é então seccionado. O príximo passo é a ligadura da artéria cística, que normalmente se encontra correndo paralela e posteriormente ao ducto cístico. Uma vez identificada e isolada, clipes são colocados proximal e distalemente à artéria. Com a artéria e qualquer outro ramo controlado, a vesícula biliar é dissecada da fossa da vesícula com o gancho ou um cautério.

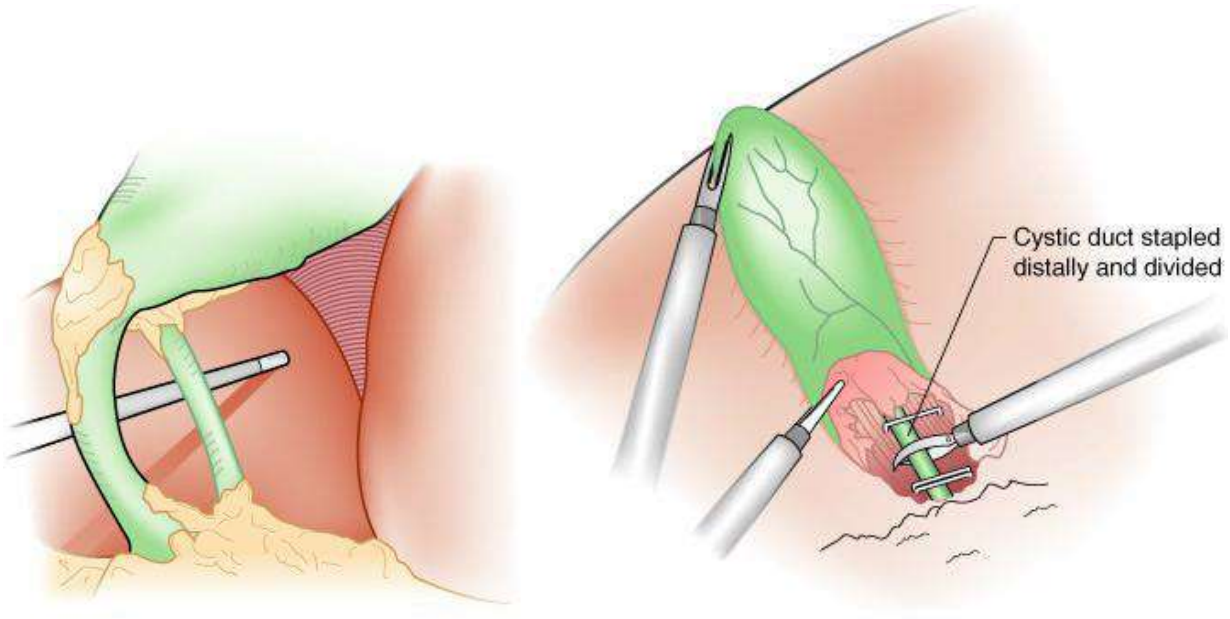

Figura 36: Passos da cirurgia colecistectomia laparoscópica.

Fonte: http://www.misodor.com/calculosebiliar.php

O professor Antônio Sérgio nos chamou atenção para uma variação anatômica que pode ser comum e que causa grande complicação nessa cirurgia: a presença do Ducto de Luschka.

O peritônio recobrindo a vesícula biliar é colocado sob tensão usando duas pinças de apreensão, e o peritônio e a adventícia localizados entre a vesícula e o fígado são seccionados utilizando-se o cautério. Por fim, houve a quebra das pedras na vesícula para que sua saída ocorresse no porto subxifoide.

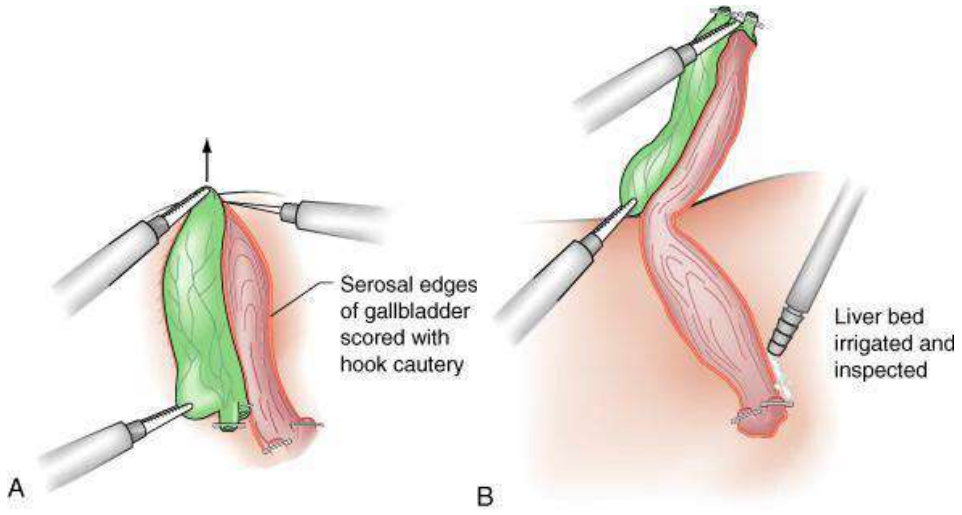

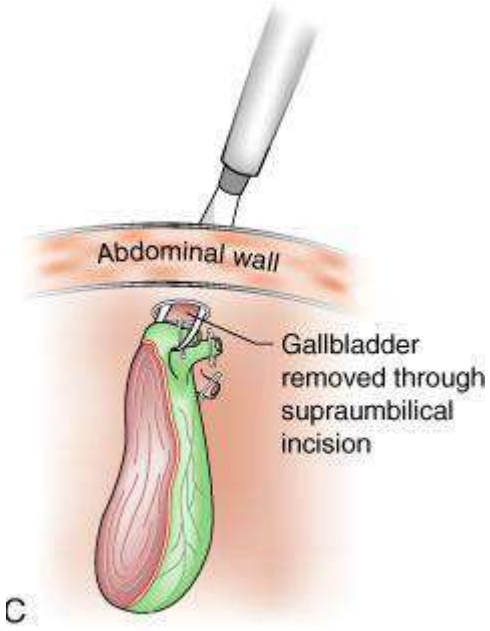

Figura 37: Ilustração do procedimento cirúrgico de colecistectomia laparoscópica.

Fonte: http://www.misodor.com/calculosebiliar.php

A técnica cirúrgica envolve: **1)** Administração de antibiótico profilático, heparina profilática. **2)** Anestesia geral, tubagem oro traqueal. Tricotomia, Antissepsia, campos cirúrgicos. **3)** Decúbito dorsal com MMSS em abdução. **4)** Cirurgião e 2° auxiliar do lado esquerdo do paciente, 1° auxiliar e instrumentador do lado direito. **5)** Incisão de 1,5 cm arciforme na borda superior ou inferior do umbigo. **6)** Dissecção romba até aponeurose. **7)** Tração com fios de reparo ou pinça de Backhaus. **8)** Punção da cavidade peritoneal com agulha de Veress direcionada pra pelve – fazer teste da gota com soro. **9)** Insuflação da cavidade peritoneal com CO2 a um litro/min até 14mmHg. **10)** Trocarte 1: descartável, 10mm, no portal do umbigo: para laparoscópio; Trocarte 2: 10mm, incisão no epigástrio, subxifóidea, com palpação superficial externa e visão interna para pinça de dissecção, eletrocautério, tesoura, clipador e aspirador, Trocarte 3: 5mm: linha hemiclavicular direita, abaixo do rebordo costal: p/: pinça de preensão do infundíbulo da vesícula. Trocarte 4: 5mm: linha imaginária transversa ao umbigo em encontro com linha axilar anterior direita: p/: pinça de preensão do fundo da vesícula. **11)** Tração do fundo da vesícula em sentido cefálico levando junto o fig. **12)** Tração do infundíbulo em sentido lateral. **13)** dissecção de vesícula de lateral para medial, expondo a artéria cística, ducto cístico. **14)** Colocação de um clipe na junção infundíbulo cística e 2 clipes proximais no ducto cístico, seguido de secção do ducto com tesoura. **15)** Clipagem da artéria cística com 2 clipes proximais e um distal. **16)** Liberação da vesícula biliar do seu leito usando o eletrocautério com gancho ou tesoura, dissecando sempre perto da vesícula para evitar lesão **17)** Revisão da hemostasia. **18)** Liberação da

vesícula. **19)** Lavagem do local com soro. **20)** Aspiração para remoção do material extravasado. **21)** transferência do laparoscópio para o portal epigástrio. **22)** Introdução no portal umbilical de pinça para retirada da vesícula, mantendo a vesícula parcialmente exteriorizada para retirada dos cálculos com pinça de Winter. **23)** Retirada da vesícula. **24)** Limpeza com soro juntamente com aspiração. **25)** Eliminação do pneumoperitônio. **26)** Sutura das feridas por planos (MONTEIRO, SANTANA, 2012).

2.8 CIRURGIA ESÔFAGO – TREINAMENTO EM PEÇA ANIMAL

No dia 27 de setembro de 2017 tivemos a aula de cirurgia no esôfago. Foi uma aula teórica dada pelo professor em conjunto com nossa monitora Maria Clara, acadêmica do 4º ano de medicina da FCMMG. Listarei alguns pontos discutidos no início da aula:

O diagnóstico precoce de câncer de esôfago é difícil de ser feito, por isso a cirurgia é mais complicada;

O câncer até a submucosa é considerado precoce enquanto aquele que vai até a musculatura é considerado avançado;

Rouquidão, disfagia, hematêmese, melena, perda de peso (5 kg em dois meses) são alguns dos sintomas.

CA escamoso: mais comum no terço médio e superior do esôfago; associado ao alcoolismo e tabagismo.

Adenocarcinoma: mais comum no terço inferior; tem como fator de risco o esôfago de Barret e a Doença do Refluxo Gastroesofágico.

Diagnóstico padrão-ouro de câncer de esôfago: endoscopia digestiva alta associada à biópsia.

Estadiamento do tumor: T4 (paciente cujo tumor já saiu do esôfago e foi para algum órgão vizinho, como a carina ou coluna vertebral inoperável); T3 (tumor atingiu a camada muscular esofagiana inoperável); T2 (tumor atingiu a adventícia operável); T1 (até mucosa e submucosa operável). ● Junção faringoesofágica: área fraca de Killian = triângulo de Killian localizado entre o músculo constritor inferior da faringe e as fibras superiores do músculo cricofaríngeo.

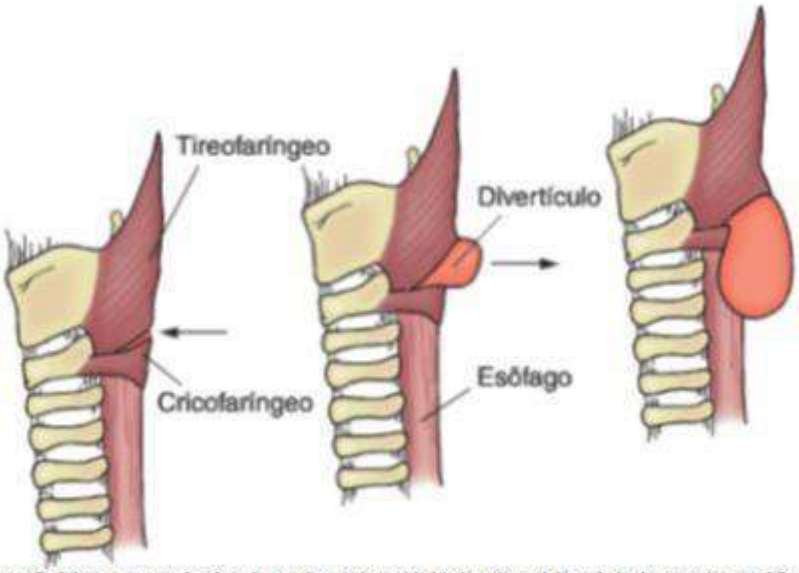

Fonte: **Sabiston tratado de cirurgia:** A base biológica da prática cirúrgica moderna. 18 ed.

Figura 38: Triângulo de Killian com o Divertículo.

Fonte: https://www.medicina.ufmg.br/imagemdasemana/index.php?caso=163

O esôfago é um órgão muscular destituído de serosa que funciona como um tubo condutor do alimento da hipofaringe (laringofaringe) até a cárdia estomacal. Além disso, o esôfago é capaz de lubrificar o quilo, facilitando sua translação através de toda extensão esofágica até o estômago. Em média tem comprimento de aproximadamente 24 cm, começando ao nível da borda inferior da lâmina da cartilagem cricóidea, na altura de C6, e terminando na junção esofagogástrica, no andar supramesocólico do abdome, ao nível de T11. O esôfago, em termos constitucionais, é composto por uma mucosa, uma submucosa, duas camadas de músculo liso (uma longitudinal externa e uma circular interna) e uma camada adventícia, não possuindo serosa, como já foi dito anteriormente (esse fator prejudica as anastomoses que se utilizam do esôfago).

Dentre as relações anatômicas do esôfago, cabe destacar: **na região cervical** (com a coluna vertebral e músculos longos do pescoço, posteriormente, com a traqueia anteriormente e, lateralmente, com os lobos da glândula tireoide, artérias carótidas comuns e nervos laríngeos recorrentes (lembrar que a lesão desse nervo é uma das principais complicações da esofagectomia; lesão unilateral: disfonia; lesão bilateral: afonia)). Já na **região torácica**, temos: relação com a traqueia anteriormente, no trajeto mais superior, sendo mais inferiormente cruzado anteriormente pelo brônquio principal esquerdo e, a seguir, localizando-se atrás do coração e do pericárdio. Relaciona-se lateralmente com as pleuras mediastinais e posteriormente com a coluna vertebral, com a aorta descendente e com o ducto torácico, que o cruza por trás, ao nível de T5. No **abdome**, mantêm-se relacionado com os troncos vagais, fígado e pilar esquerdo do diafragma.

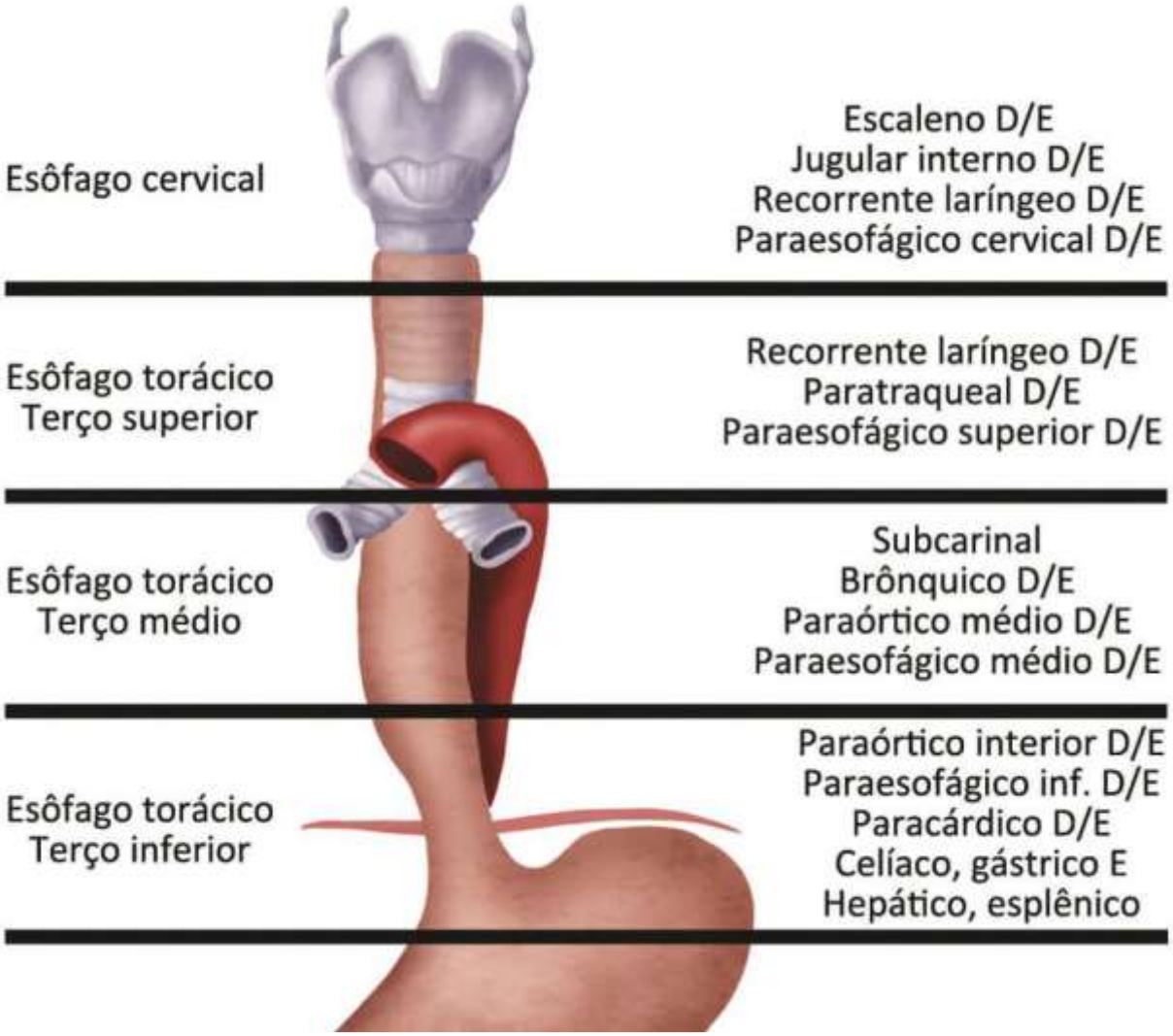

Figura 39: Relações anatômicas do esôfago.

Fonte: http://qa.medcel.com.br/htmls/gastroenterologia/v2/gastro-cap-5.html

Um dos principais exames usados para o estudo clínico do esôfago é a endoscopia digestiva alta (EDA). Ela tem como referência algumas distâncias que devem ser conhecidas (40 cm dos incisivos superiores (maxilares) até a junção esofagogástrica = cárdica; 15 cm dos incisivos superiores até a constrição faringoesofágica (esfíncter esofágico superior); entre 22,5 e 27,5 cm entre os incisivos superiores e constrição broncoaórtica; e 38 cm entre os incisivos superiores e a constrição diafragmática (esfíncter esofágico inferior)).

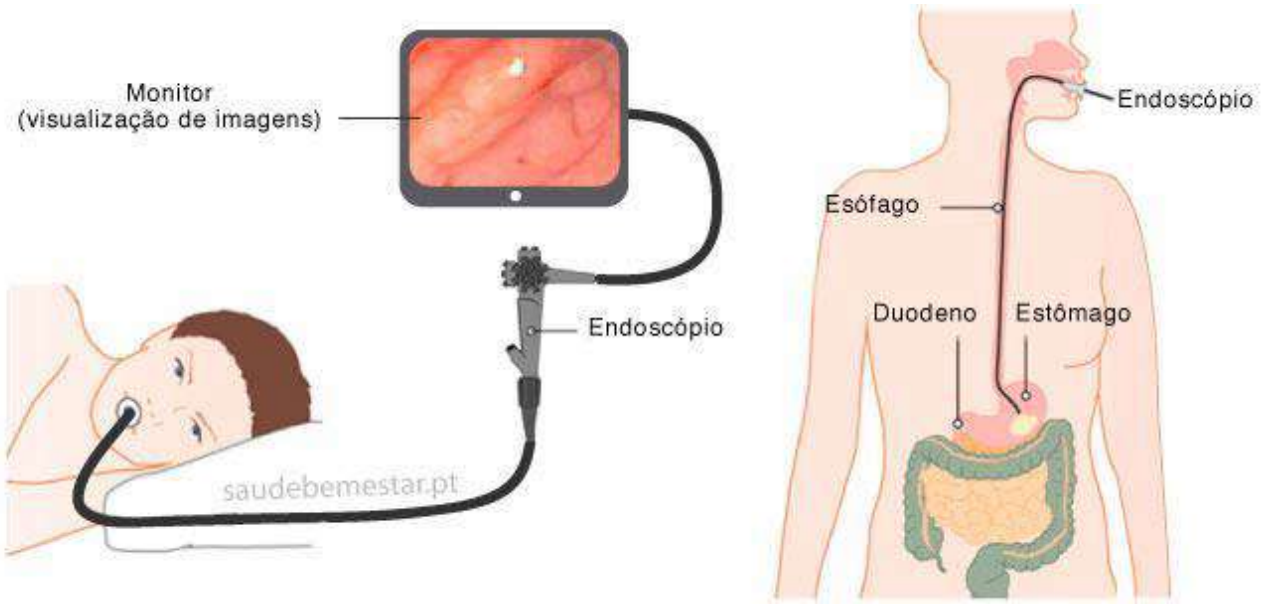

Figura 40: Endoscopia Digestiva Alta (EDA).

Fonte: https://www.saudebemestar.pt/pt/clinica/gastrenterologia/endoscopia-digestiva-alta/

O esôfago pode ser sede de inúmeras afecções, as mais importantes são os **divertículos**, a **Doença do Refluxo Gastroesofágico (DRGE)**, o **megaesôfago** e os **cânceres**.

DOENÇAS DIVERTICULARES DO ESÔFAGO

Divertículo de Zenker = Faringoesofágico: é uma projeção sacular da mucosa e da submucosa da transição faringoesofágica, que se assenta acima do músculo cricofaríngeo, sendo um pseudodivertículo. Trata-se de uma formação diverticular no esôfago alto típica de pacientes acima de 60 anos. Uma disfunção no esfíncter esofagiano superior, associada a uma hipertonia da porção cricofaríngea do músculo esfíncter inferior da faringe seria sua causa básica. Pode ser um distúrbio assintomático ou cursar com disfagia após a deglutição, regurgitação do alimento em natura e ruminação, salivação e tosse intermitente. O diagnóstico costuma ser feito a partir do exame clínico, sendo confirmado pelo estudo contrastado do esôfago (REED), que acusa a presença do divertículo. O tratamento é cirúrgico, sendo feita uma diverticulectomia e uma miotomia mediana da porção cricofaríngea do músculo constritor inferior da faringe. É sempre bom lembrar que a evolução do Divertículo de Zenker é longa, levando anos para os primeiros sintomas serem percebidos.

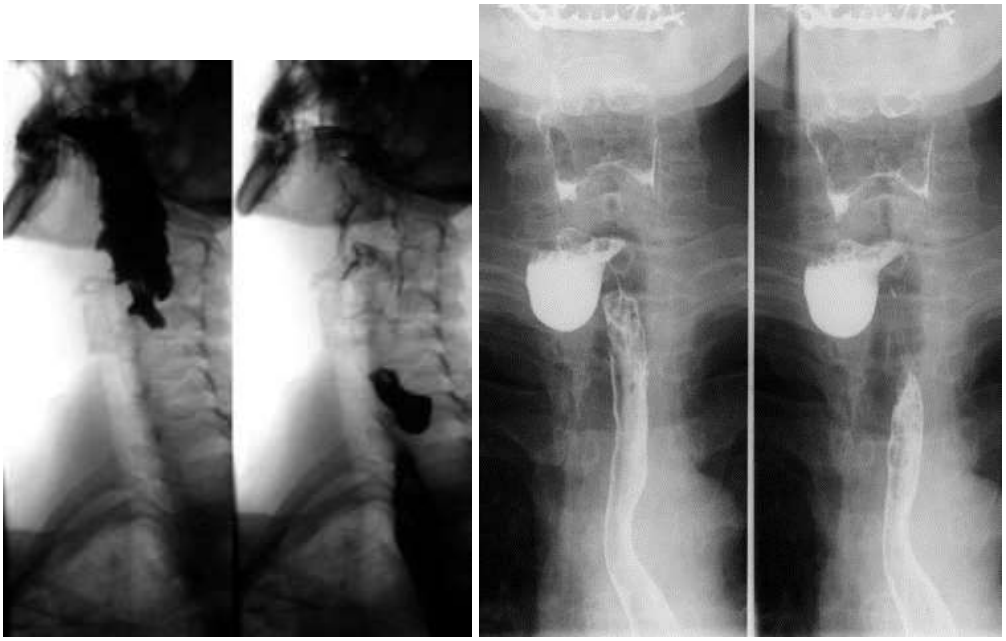

Figura 41: REED.

B) Divertículo Epifrênico: nesse caso, forma-se um divertículo no terço distal do esôfago fruto de uma hipertonia do esfíncter esofágico inferior. Diferentemente o Divertículo de Zenker, que se manifesta à esquerda, o divertículo epifrênico costuma se manifestar mais à direita. Sua clínica se caracteriza por disfagia baixa, dor epigástrica, náuseas e vômitos. O seu diagnóstico também é firmado a partir do REED, que acusa a formação diverticular. O tratamento cirúrgico consiste em diverticulectomia associada com cardiomiotomia de Heller. Em alguns casos pode-se fazer uma esofagogastrofundopexia (em geral é feita em pacientes sintomáticos e com divertículo maior que três centímetros).

DONEÇA DO REFLUXO GASTROESOFÁGICO:

O refluxo gastroesofágico consiste na passagem de conteúdo gástrico para o esófago. Apesar de ser extremamente comum mesmo em indivíduos normais, quando o refluxo causa sintomas ou complicações que afetam a qualidade de vida dos indivíduos a situação clínica denomina-se Doença do Refluxo Gastroesofágico (DRGE) (VAKIL, 2010).

A DRGE é uma das doenças mais comuns do trato gastrointestinal (TOYDEMIR, TEKIN, YERDEL, 2011), que pode aparecer em qualquer idade (VAKIL, 2010) e tem um grande impacto na saúde de uma proporção substancial da população mundial, sendo mais preocupante no Ocidente, onde a prevalência estimada ronda os 10-15% (VAKIL, 2010). A DRGE pode resultar em complicações

esofágicas, como a esofagite de refluxo, o esófago de Barrett e, a mais preocupante de todas, o adenocarcinoma do esófago, cuja incidência tem vindo a aumentar nos últimos tempos (VAKIL, 2010).

A abordagem farmacológica dominante no tratamento da doença é a medicação antissecretora, nomeadamente através dos inibidores da bomba de protões (IBP), com forte ação na secreção ácida gástrica. A DRGE, sendo crónica, geralmente requer terapêutica com IBP por toda a vida (TOYDEMIR, TEKIN, YERDEL, 2011). Além disso, é comum a sua recidiva aquando da interrupção da terapêutica, pelo que muitos doentes acabam por optar pela cirurgia antirrefluxo.

As indicações para cirurgia são fundamentalmente a falência do tratamento médico, por inadequado controlo dos sintomas ou efeitos adversos da medicação, a preferência do doente, por necessidade de manutenção da terapêutica medicamentosa por toda a vida para controlo dos sintomas ou pelos seus elevados custos, a DRGE complicada (ex: esófago de Barrett ou tratamento conservador, estenose péptica) e as manifestações extraesofágicas da DRGE (ex: tosse ou rouquidão) (STEFANIDIS et al., 2010).

A fundoplicatura, o método cirúrgico mais usado na atualidade, consiste no envolvimento da parte distal do esófago pela parte proximal do estômago, o fundo, criando uma barreira mecânica antirrefluxo (STEFANIDIS et al., 2010). Os elementos essenciais necessários à sua execução são a disseção dos pilares do diafragma e do esófago, o encerramento posterior dos pilares diafragmáticos, a mobilização do fundo gástrico e a criação de uma fundoplicatura laxa e curta (ZINNER, MICHAEL, ASHLEY, 2007).

Atualmente, a técnica gold standard no tratamento da DRGE é a fundoplicatura laparoscópica de Nissen (FLN) (KOCH et al., 2012), também chamada de total ou de 360º, por envolvimento de toda a circunferência do esófago (STEFANIDIS et al., 2010). Segundo a técnica inicial, a fundoplicatura tinha 3-5 cm de comprimento e era “apertada” e, embora este procedimento controlasse bem o refluxo, estava associado a elevada taxa de efeitos laterais, como a disfagia e a distensão abdominal (TOYDEMIR, TEKIN, YERDEL, 2011). Para reduzir estas complicações, foram-se introduzindo modificações na técnica (8). Atualmente é preferida de modo generalizado uma fundoplicatura “floppy” e com 1,5 a 2 cm de extensão (TOYDEMIR, TEKIN, YERDEL, 2011). Para obter laxidez suficiente, os investigadores introduziram a divisão dos vasos gástricos curtos (VGC), entre a curvatura maior do estômago e o baço (TOYDEMIR, TEKIN, YERDEL, 2011), cujos resultados, no entanto, são alvo de discussão.

Além destas alterações, foram sendo realizadas fundoplicaturas parciais, que envolvem parcialmente o esófago (ZINNER, MICHAEL, ASHLEY, 2007). Dentro destas, existem as anteriores e as posteriores, consoante envolvem a parede anterior ou posterior do esófago. A fundoplicatura laparoscópica de Toupet (FLT), posterior de 270°, tornou-se a técnica alternativa mais usada (TOYDEMIR, TEKIN, YERDEL, 2011), sendo a de Dor (FLD), anterior de 180°, também usada com alguma frequência. No entanto, ainda persiste muita controvérsia quanto ao uso preferencial de uma técnica em relação às outras (KOCH et al., 2012).

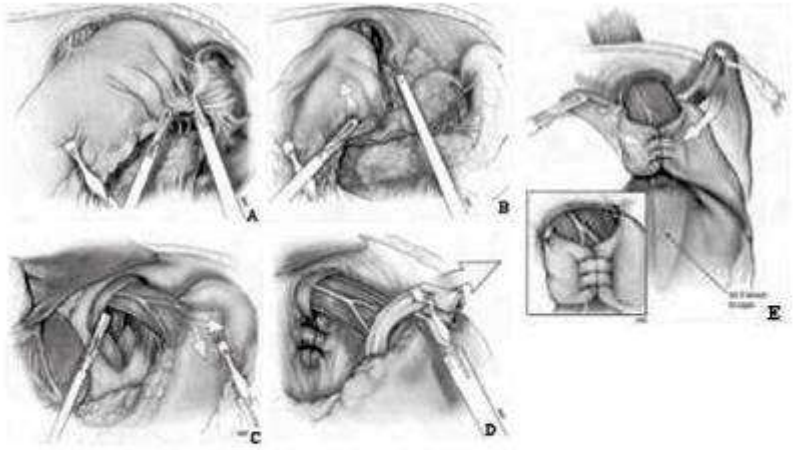

Figura 1. Seqüência cirúrgica da fundoplicatura de Nissen. (A) Abordagem da crura esquerda; (B) membrana frenoesofágica sendo incisada; (C) dissecção da crura direita; (D) fechamento crural posterior; (E) envolvimento do esôfago com o fundo gástrico. Aspecto final da fundoplicatura de Nissen (detalhe). (Modificado de: Townsend cm. Sabiston textbook of surgery. 16th ed. Philadelphia; WB Saunders; 2001)

Figura 42: Fundoplicatura de Nissen.

Fonte: http://www.scielo.br/scielo.php?script=sci_arttext&pid=S1806-37132006000200011

MEGAESÔFAGO

É uma patologia cuja etiologia, foi durante muito tempo em nosso meio, dominado pela Doença de Chagas, mas que vem apresentando uma alteração, com um predomínio cada vez maior do megaesôfago idiopático. O megaesôfago se caracteriza por um distúrbio neurológico da motilidade do corpo esofágico, onde há destruição progressiva dos plexos nervosos de Meissner e Aurbach, o que torna o tubo muscular incapaz de conduzir o alimento em direção ao estômago (o corpo esofagiano apresenta ondas peristálticas sem sincronia, o que é chamado de aperistalse). Além da dismotilidade, também fazem parte do megaesôfago a hipertonia do esfíncter esofágico inferior (acalásia) e o seu consequente relaxamento deficitário.

O diagnóstico do megaesôfago pode ser obtido com a história do paciente, que irá apontar disfagia crônica e progressiva (primeiro para sólidos e depois para alimentos pastosos e líquidos), associada a emagrecimento. A confirmação do diagnóstico pode ser feita pela endoscopia digestiva alta, mas o padrão ouro é o exame contrastado. Existe uma classificação para o grau de evolução do megaesôfago. São quatro classes: grau I (esôfago aparentemente normal, apenas com distúrbio de dismotilidade), grau II (esôfago com certo grau de dilatação; 1-4 cm), grau III (esôfago com grande dilatação; 4-8 cm) e grau IV (esôfago muito alongado e dilatado).

Acalásia indica hipertonia do esfíncter esofágico inferior, com consequente não relaxamento (esfíncter não se abre). Já o termo calásia indica abertura permanente do esfíncter. Há alguns tipos de tratamento listados agora:

- Dilatação com balão: através de uma endoscopia digestiva alta, um balão insuflável é posicionado ao nível do esfíncter esofágico inferior. Esse balão é capaz de dilatar e causar a ruptura das fibras do esfíncter esofágico inferior, resolvendo de forma paliativa o problema da acalásia. Como não é capaz de resolver definitivamente o problema e em muitos casos um refluxo gastroesofágico se desenvolve, essa técnica tem sido abandonada.

- Uso de toxina botulínica: a ação anticolinérgica da toxina botulínica é capaz de relaxar as fibras do esfíncter esofágico inferior, resolvendo o quadro de hipertonia. Assim como a dilatação por balão, nada mais é que um paliativo, tendo prazo de validade para o fim de seus efeitos.

- Tratamento cirúrgico: é o tratamento de escolha nos dia de hoje. Para pacientes com megaesôfago de graus I, II e III, o tratamento tem sido feito através de uma combinação de procedimentos. O cirurgião, por via laparoscópica (antigamente através de laparotomia mediana que se estendia do processo xifoide até três centímetros abaixo da cicatriz umbilical), acessa a junção esofagogástrica e procede a uma **esofagogastromiotomia de Heller (cardiomiotomia)**, onde incisa cerca de 6 cm da parede anterior do esôfago distal e avança por mais 3 cm em direção ao estômago, totalizando 9 cm de incisão. Esse secciona o esfíncter esofágico inferior, reduzindo de forma satisfatória a hipertonia. A seguir, complementando o procedimento de Heller, e resolvendo o problema de incontinência gerado pela cardiomiotomia, executa-se uma **esofagogastrofundopexia (fundoplicatura parcial de Pinotti)**, onde se expande a largura da incisão, para expor a submucosa esofágica, e fixam-se as faces posterior e anterior do fundo gástrico nas respectivas faces esofágicas via sutura (desse modo, as faces posterior, lateral esquerda e anterior do esôfago ficarão recobertas pelo estômago).

CÂNCER ESOFÁGICO:

Mais de 75% dos casos de câncer esofágico não são possíveis o ato cirúrgico para cura, pois o diagnóstico costuma ser nas fases avançadas (T3 e T4 do estadiamento) da doença, onde o tratamento é apenar paliativo. O tratamento cirúrgico está restrito apenas aos estágios T2 e T3, quando a neoplasia invade até as camadas musculares.

O paciente queixa-se de disfagia, que é um sintoma que não preocupa os pacientes, e dessa forma a procura pelo médico é retardada. O tabagismo e o alcoolismo são fatores de risco. O paciente procura o médico quando seus sintomas são odinofagia, sialorreia (reflexo salivar de Róger sempre que houver conteúdo parado no esôfago, ocorre um estímulo para salivação devido à presença da ptialina na saliva; ocorre uma hipertrofia de ambas as glândulas parótidas por ser necessária muita saliva para ajudar na deglutição).

Quando o tumor obstrui 2/3 do lúmen esofagiano, o tumor também é inoperável, pois não há cura com a operação. Uma observação importante é o tumor de Krukenbenrg que é uma neoplasia ovariana secretora de muco que é originada de um carcinoma do trato gastrointestinal, quase sempre câncer de estômago ou cólon.

A Ecoendoscopia é um ultrassom por via endoscópica e serve de exame para o estadiamento do tumor esofagiano, por exemplo. É exame padrão-ouro para o estadiamento. A Tomografia Computadorizada (TC) de tórax é feita caso não haja a ecoendoscopia. Não há indicação para fazer Ressonância Magnética (RM) em câncer de esôfago. A broncoscopia deve ser feita quando houver suspeita de carcinoma escamoso (CCE) no terço médio ou superior, que é vista na TC. Deve-se fazer TC de abdômen para procurar metástase no fígado, por exemplo.

O tumor de esôfago do terço médio é 50% das neoplasias esofagianas no homem, sendo chamado de Câncer Escamoso do Esôfago (CCE). Pode acometer o terço superior também. O tumor esofagiano do terço inferior é mais comum em pacientes obesos (a pressão intra-abdominal desses pacinetes é alta, tendo maior fragilidade do esfíncter esofagiano), tendo etiologia a doença do refluxo gastroesofágico (DRGE) e o esôfago de Barret curto (gera displasia do epitélio) e longo (gera carcinoma *in situ*).

O quadro clínico é disfagia rapidamente progressiva, odinofagia, sialorreia, regurgitação, hematêmese e caquixia. Na doença avançada o paciente apresenta tosse durante deglutição, rouquidão (infiltração no nervo laríngeo recorrente quando o tumor é no terço superior), pneumonia aspirativa (por

estenose esofagiana) e linfonodomefalia cervical (importante fazer diagnóstico diferencial com Linfoma de Hodkins em pacientes jovens).

Como fatores de risco, o câncer esofagiano apresente o tabagismo, etilismo, más condições de higiene oral, uso crônico de bebidas quentes, acalasia, megaesôfago (10% dos pacientes tem fermentação e putrefação do alimento, o que gera displasia), lesão caústica e esôfago de barret.

O diagnóstico ocorre por meio da endoscopia digestiva alta (EDA) com, no mínimo, 7 biópsias diferentes. O REED (estudo contrastado do esôfago, estômago e duodeno) é a última opção para o diagnóstico, pois o paciente está obstruído por causa da massa tumoral, e pode aspirar ao vômito de bário, o que se complica em uma pneumonia aspirativa (Síndrome de Mendelso aspiração de vômito para o pulmão).

O tratamento em tumor precoce (estadiamento T1) é feito a esofagectomia ou ressecção endoscópica em 5% dos casos. Se a biópsia mostrar margem sem comprometimento é possível a cura, não havendo recidiva. Em tumor não-avançado faz-se esofagotomia associada à quimioterapia e radioterapia, que dá um prognóstico de 3 anos de vida. O tumor avançado pode ser ressecável ou irressecável, sendo o prognóstico do último caso de 6 a 8 meses.

No pré-operatório deve se passar uma sonda naso-enteral, chamada sonda de Dobbhoff, que fica por 3 semanas. Isso deve ser feito, pois a dieta enteral alimenta tanto o paciente quanto o tumor. É necessário que o paciente faça fisioterapia respiratória para melhorar a função pulmonar que é defasada na maioria dos casos, e deve-se fazer profilaxia por embolia pulmonar e trombose venosa profunda (TVP).

Tratamento do tumor esofágico cervical é por meio da esofagectomia total trans-hiatal. A incisão na nuca é no lado direito, enquanto no abdome pelo lado esquerdo. A complicação mais comum é a hemorragia. O cirurgião entra anteriormente ao músculo esternocleidomastóideo (nunca entrar posteriormente ao músculo por causa do nervo acessório que passa ali para inervar o ECM e o trapézio). Uma observação importante é que toda cirurgia que é trans-hiatal não se faz toracotomia por causa das complicações torácicas. Outra complicação é afonia (músculo cricóide, da fala é inervado pelos nervos laríngeos recorrentes) por lesão dos 2 nervos laríngeos recorrentes. Além da perda da fala o paciente ainda tem que fazer uma traqueostomia definitiva, pois o paciente também não vai respirar. Também é feito uma esofagocologastroplastia ou esofagogastroplastia, sendo a segundo a

melhor escolha, para a reconstrução do paciente levando o estômago ou o cólon. O cólon tem a presença de bactérias, por isso a esofagocologastroplastia não é a mais adequada.

Tratamento do tumor esofágico torácico proximal e médio é por meio da esofagectomia subtotal (na qual o esôfago não é completamente retirado para que haja um coto para a anastomose) associada a uma esofagogastroplastia. Há a via trans-hiatal que deve ser dissecada e a via trans-torácica que deve ser acessada sempre pela direita (Cirurgia de Ivor Lewis ideal para ver a cavidade torácica e para fazer a retirada de linfonodos). A cirurgia pode ser assistida por vídeo-toracotomia. A esofagogastroplastia pode ser feita passando mediastino anterior (retro-esternal), o que é feito em 80% dos casos; pelo mediastino posterior, o que ocorre em 20% dos casos e quando o tumor é precoce (T1); ou reconstrução por via subcutânea, anteriormente ao esterno, que, quando é feita, é em casos muito avançados. Uma observação importante é que quando se faz a retirada do esôfago, faz-se junto à vagotomia (retirada anterior e posterior do nervo vago). Desse modo, o paciente fica sem a inervação que estimula a peristalse, por isso deve ser feito a piloroplastia (técnica de Heineck-Mikulicz incisão longitudinal que mede de 5 a 7 cm no piloro, que atinge todas as paredes, seguida de sutura no sentido transversal).

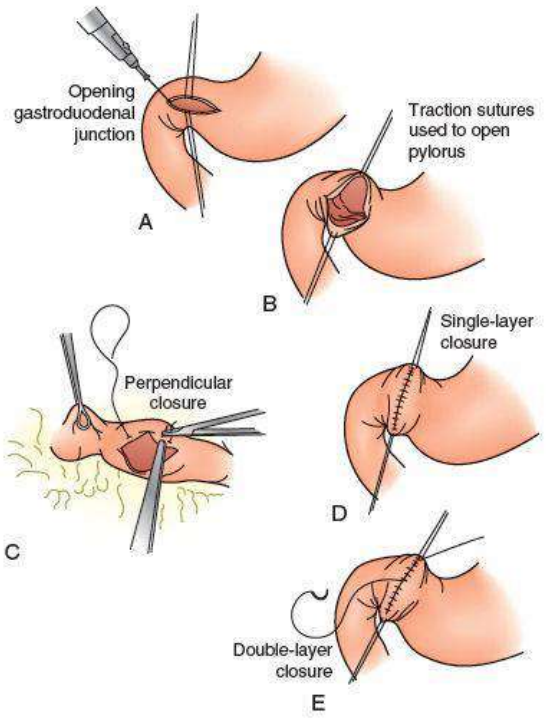

Figura 43: Técnica de Heineck-Mikulicz

Fonte:https://www.surgicalcore.org/search.aspx?q=&f_type=FIGURE&page=8&sort=relevance&pagesize=100

Tratamento do tumor esofágico torácico distal (terço inferior) é a tóraco-freno-laparotomia à esquerda.

2.9 CIRURGIA ESTÔMAGO – TREINAMENTO EM PEÇA ANIMAL

Esta aula ocorreu no dia 04 de outubro de 2017, nela fizemos uma discussão com o professor Cirênio sobre as cirurgias no estômago. Assim como as aulas anteriores, o início da aula foi semelhante ao revisar os aspectos anatômicos de importância desse órgão pelo o professor Cirênio Barbosa.

Sabe-se que o estômago é um órgão oco, em forma de J, que pode ser dividido em 4 partes (cárdia, fundo, corpo e piloro); com 2 aberturas (óstios cárdico e pilórico) para o esôfago e duodeno. É órgão móvel, peritonizado, que relaciona-se anteriormente com o diafragma e fígado; posteriormente com adrenal e rim esquerdos, pâncreas e mesocólon transverso; e a esquerda com o baço. É irrigado por ramos diretos ou indiretos do tronco celíaco, tais como: artéria gástrica direita (artéria hepática comum), artéria gástrica esquerda (tronco celíaco), artérias gástricas curtas (artéria esplênica), artéria gastromental direita (artéria gastroduodenal), artéria gastromental esquerda (artéria esquerda) e artéria gastroduodenal (artéria hepática comum).

A drenagem venosa é feita tanto pela veia porta, quanto pela veia ázigo; e a linfática para linfonodos das curvaturas maior e menor, e da região pré-cárdica e pilórica, perfazendo um total de 16 locais de drenagem. A inervação é feita pelo vago. Com relação às cadeias linfonodais**,** tem-se: **(1)** Paracárdicos direitos; **(2)** Paracárdicos esquerdos; **(3)** Curvatura menor; **(4)** Curvatura maior; **(5)** Suprapilóricos; **(6)** Infrapilóricos; **(7)** A. Gástrica esquerda; **(8)** A. Hepática comum; **(9)** Tronco celíaco; **(10)** Hilo esplênico; **(11)** A. Esplênica; **(12)** Ligamento hepatoduodenal; **(13)** Retropancreáticos; **(14)** Raiz do mesentério; **(15)** A. Cólica média; **(16)** Paraórticos.

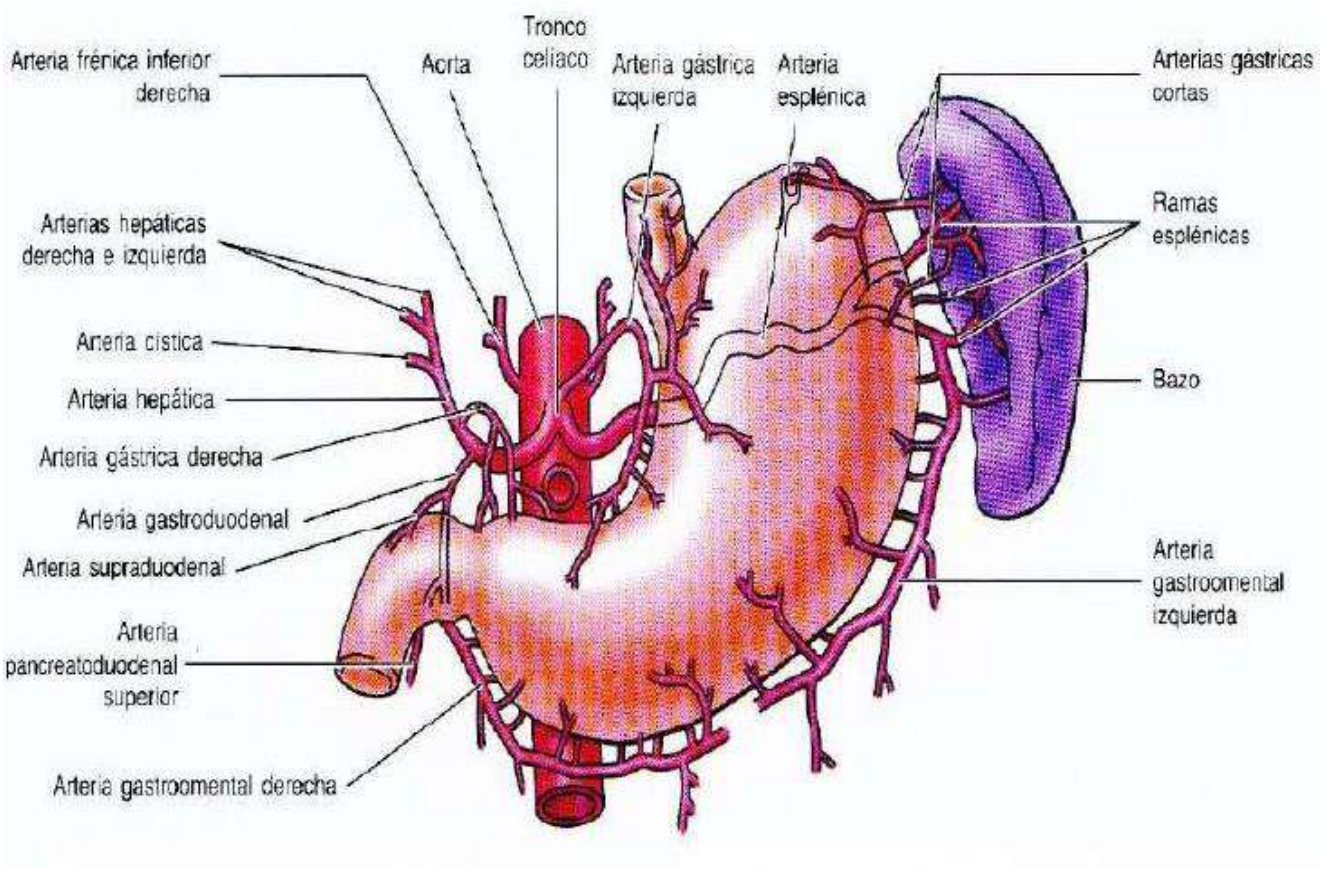

Figura 44: Irrigação do estômago.

2.9.1 ANTRECTOMIA

É a ressecção do antro, que pode ser feita por Billroth 1 (fechamento da pequena curvatura termino-terminal com o duodeno; anastomose com a grande curvatura do estômago) ou Billroth 1 modificada (quando há o fechamento da pequena curvatura, mas é termino-lateral; é feita quando o paciente tem úlcera; anastomose com a segunda porção do duodeno).

Na B1 termino-lateral, não há fechamento de nenhuma das curvaturas do estômago. Não há esfíncter, por isso o esvaziamento gástrico é rápido, o que causa da Síndrome de Duppin, caracterizada por tontura, palidez, sudorese, taquicardia e hipotensão. Na B1 termino-terminal ocorre o fechamento da grande curvatura, pois ainda há esfíncter parcial. A anastomose ocorre na pequena curvatura, desse modo o resultado cirúrgico é mais fisiológico. Deve-se fazer B1 em casos de estenose pilórica, tumor de mesênquima, duodenopancreatectomia e úlcera.

A cirurgia Billroth 2 é quando fecha-se o coto duodenal e a anastomose ocorre depois do ângulo de Tritz. Sua indicação é para quando ocorre uma grande ressecção do estômago, sobrando apenas a cárdia e o fundo gástrico. B2 é termino-lateral: fecha a pequena curvatura e a anastomose ocorre na

grande curvatura. Pode ser de dois tipos: anisoperistática, quando a alça intestinal fica fixa (usa-se a 4º porção do duodeno) na anastomose com a grande curvatura; ou isoperistática, que é quando segue-se o sentido do fluxo alimentar, sendo a 4º alça do duodeno fixa na pequena curvatura, fechando a grande curvatura.

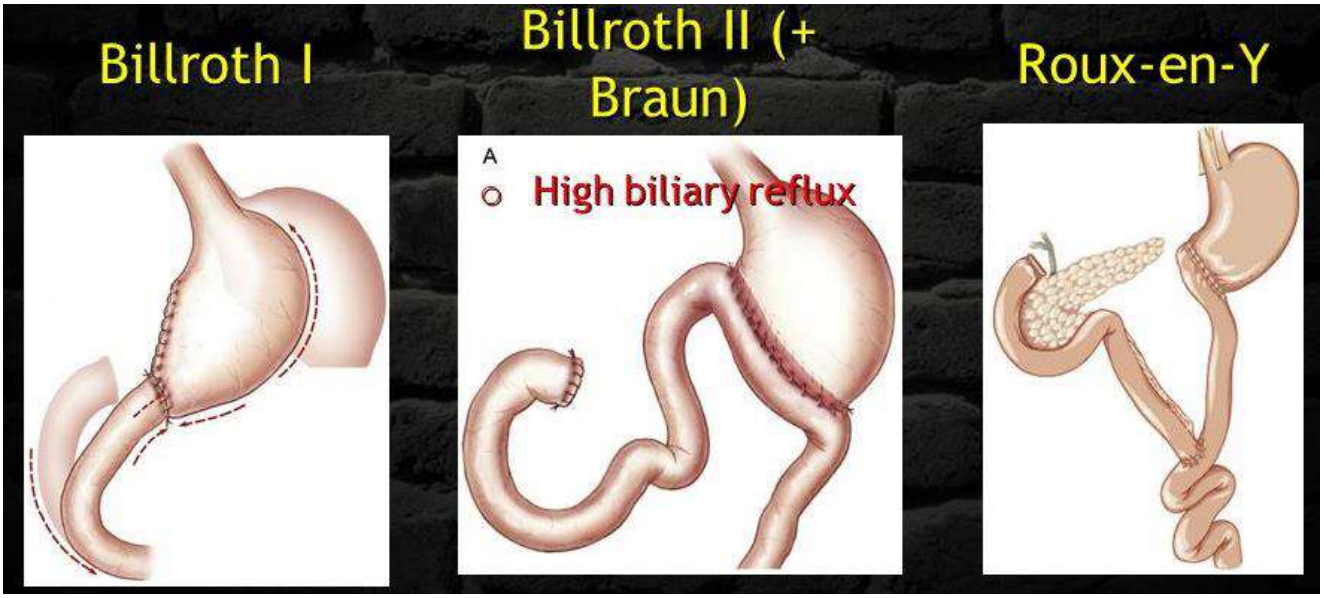

Figura 45: Billtoh I, Billroth II e Y de Roux.
Fonte: http://slideplayer.com/slide/6639911/

2.9.2 GASTRECTOMIA

- Indicação: Doenças benignas, como ulceras pépticas ou duodenais não respondíveis a tratamento clinico ou complicadas por estenose, tumores benignos, úlcera péptica perfurada gastrites biliar ou de refluxo alcalino, trauma gástrico e/ou duodenal, hemorragia digestiva alta, tumor de pâncreas (cirurgia de Wipple para retirar o antro gástrico), dentre outras, e no caso de câncer gástrico, sendo então associada à linfadenectomia do tipo D2: retirada dos grupos linfonodais paracárdicos direitos e esquerdos.

- GASTRECTOMIA PARCIAL OU SUBTOTAL

(1) Paciente em decúbito dorsal, anestesia geral, tubagem oro traqueal; **(2)** Tricotomia, antissepsia e colocação de campos estéreis; **(3)** Laparotomia mediana supra umbilical: pele, tela subcutânea (tec. adiposo, fáscias de Camper e de Scarpa); **(4)** Hemostasia dos vasos – pinçamento e cauterização; **(5)** Abertura da linha alba, fáscia transversalis e peritônio; **(6)** Exploração da cavidade abdominal; **(7)** Determinação do nível da ressecção gástrica, sendo na curvatura maior na região de junção das aa

gastromentais direita e esquerda, e na curvatura menor, na incisura angular. **(8)** Liberação da curvatura maior, após ligadura e secção entre pinças, dos ramos da a gastromental direita e da mesma, para a parede gástrica. **(9)** Rebatimento superior do duodeno e ligadura dos vasos entre sua primeira parte e cabeça do pâncreas. **(10)** Liberação da curvatura menor, por ligadura da a. gástrica direita junto ao piloro. **(11)** Vagotomia troncular **(12)** Secção do estomago, tendo em vista a doença de base e o tipo de reconstituição do transito intestinal a ser realizado. **(13)** Reconstituição do transito gastrointestinal à Billroth 1. **(14)** Revisão da cavidade e sutura por planos: linha alba e peritônio: pontos contínuos com fio **não**-absorvível como o nylon, ou polipropileno (prolene); tela subcutânea: pontos separados com categute simples 2-0 ou 3-0; pele: sutura intradérmica com nylon 4-0, (inabsorvível) ou vicryl ou dexon (absorvíveis).

- GASTRECTOMIA TOTAL

O tratamento cirúrgico radical do câncer gástrico envolve dois itens fundamentais a margem cirúrgica e a linfadenectomia. O primeiro, margem cirúrgica, oncologicamente necessária, é o item que determina se a ressecção do estômago deve ser total ou parcial. Os tumores avançados que se localizam no terço médio e proximal do estômago devem ser tratados por ressecção total. Já os tumores precoces localizados no terço médio eventualmente podem ser tratados por ressecção gástrica parcial e, portanto a gastrectomia total é evitada (GAMA-RODRIGUES, JACOB, BRESCIANI, 2008).

No adenocarcimoma de tipo histológico diferenciado a margem macroscópica livre de tumor no câncer gástrico avançado deve ser de pelo menos 5 cm, já no indiferenciado esta margem deve ser de 10 cm. Os pacientes acometidos de tumor localizado no terço proximal do estômago (tumores justa-cárdicos e de fundo gástrico) necessitam de ressecção do esôfago distal. É recomendável nesta situação a confirmação da não invasão da margem esofágica através de exame anatomopatológico de congelação durante o ato operatório (GAMA-RODRIGUES, JACOB, BRESCIANI, 2008).

O segundo item da gastrectomia radical é a linfadenectomia. Dos três parâmetros analisados do câncer gástrico: profundidade (parâmetro T), acometimento linfonodal (parâmetro N) e metástase à distancia (parâmetro M), o mais importante é o acometimento linfonodal. O resultado a longo prazo do tratamento radical do câncer de estômago é dependente da qualidade da linfadenectomia realizada e portanto do conhecimento do cirurgião de como realizá-la. A linfadenectomia padrão é a chamada D2

segundo a proposta da escola japonesa de tratamento do câncer gástrico (GAMA-RODRIGUES, JACOB, BRESCIANI, 2008).

A incisão realizada como rotina é a incisão mediana supra umbilical ou ultrapassando discretamente a cicatriz umbilical. O apêndice xifoide é sempre ressecado o que permite estender cranialmente a incisão melhorando a exposição da região da transição esôfago-gástrica e terço proximal do estômago. Essa incisão oferece adequada exposição de todo o estômago e mesmo do esôfago terminal quando pode ser necessária a realização de frenotomia mediana para acesso ao túnel mediastinal. Usa-se habitualmente afastadores do tipo que são utilizados em cirurgia hepática (Exemplo: afastador de Thompson). Eles oferecem excelente exposição da cavidade em especial do terço proximal do estômago, da transição esôfago gástrica e do esôfago distal. Entretanto, na indisponibilidade deste tipo de afastador pode-se utilizar o afastador ortostático de Gosset (GAMA-RODRIGUES, JACOB, BRESCIANI, 2008).

Depois da exposição, deve-se inspecionar a cavidade, objetivando detectar metástases ou implantes e confirmar a localização do tumor no estômago. A intervenção cirúrgica inicia-se pelo descolamento inter-cólon-epiplóico que vai expor a veia cólica média que desemboca na veia mesentérica superior. Uma vez concluído o descolamento inter-cólon-epiplóico em toda a sua extensão a dissecção prossegue junto à borda inferior do pâncreas, retirando-se a cápsula pancreática. Tal dissecção retira em monobloco os linfonodos desta região e deixa o pâncreas exposto. Na região da cabeça do pâncreas são dissecados os vaso gastro-epiplóicos direitos que devem ser ligados em sua emergência. Tal ligadura dá acesso à face pancreática do duodeno e permite que se realize a ressecção duodenal, necessária para obter-se margem cirúrgica distal adequada. Nos tumores proximais não é necessária uma ressecção extensa do duodeno. A secção duodenal deve ser realizada neste momento o que facilitará a dissecção do hilo hepático e da borda superior do pâncreas em direção ao corpo e cauda pancreática. O sepultamento do coto duodenal pode ser realizado manualmente em dois planos: o primeiro total e o segundo subtotal invaginante ou opcionalmente com o uso de grampeador linear cortante (GAMA-RODRIGUES, JACOB, BRESCIANI, 2008).

Após a secção duodenal a dissecção prossegue em toda a superfície do pâncreas em direção a sua borda superior onde se encontra a artéria hepática comum e os linfonodos anterior e posterior e em direção ao baço retirando-se os linfonodos da artéria esplênica e do hilo esplênico. A artéria gástrica direita deve ser ligada na sua emergência da artéria hepática própria. A dissecção do ”ligamento hepatoduodenal” inicia-se na borda medial do colédoco. O hilo hepático deve ser cautelosamente

dissecado e a artéria hepática comum, própria, direita e esquerda esqueletizadas e os linfonodos 12a retirados. A dissecção junto à borda superior do pâncreas permite isolar a artéria hepática comum e realizar a retirada dos linfonodos 8a e 8p, a utilização de cadarço ou “loop” de silicone isolando a artéria hepática auxilia na ressecção linfonodal desta região. Uma vez realizada esta parte da linfadenectomia a dissecção prossegue posteriormente em direção à veia porta, retirando-se outros linfonodos. A vesícula biliar pode ser retirada pela alta taxa de desenvolvimento de litíase vesicular no seguimento destes pacientes, entretanto este não é um passo cirúrgico obrigatório uma vez que não obtêm o consenso dos vários cirurgiões afeitos à cirurgia do câncer gástrico (GAMA-RODRIGUES, JACOB, BRESCIANI, 2008).

O pequeno omento deve ser seccionado junto ao fígado em direção ao braço direito do pilar diafragmático. A membrana freno-esofágica deve ser seccionada para expor o esôfago e os braços do pilar diafragmático. Deve-se realizar a secção dos troncos vagais anterior e posterior, pois tal manobra facilita a mobilização do esôfago distal. celíaco. A artéria esplênica deve ser dissecada para permitir a retirada dos linfonodos desta região. A dissecção da borda lateral direita do esôfago permite a retirada dos linfonodos e a dissecção da borda esquerda a retirada dos linfonodos. A seguir secciona-se o grande omento próximo ao baço em direção aos vasos breves que também devem ser ligados junto ao baço até a região do bordo esquerdo do esôfago previamente dissecado. O esôfago é seccionado e a peça retirada A ressecção associada de outros órgãos objetivando a linfadenectomia alargada é fator que predispõe a complicações e aumento da mortalidade. Especialmente quando se trata da retirada do baço e da cauda do pâncreas. Entretanto a invasão pancreática pelo tumor exige a pancreatosesplenectomia e gastrectomia total independentemente da localização do tumor no estômago. A gastrectomia total acompanhada de esplenectomia deve ser considerada para os tumores localizados ao longo da grande curvatura e nos quais há forte suspeita de comprometimento dos linfonodos (GAMA-RODRIGUES, JACOB, BRESCIANI, 2008).

Para os tumores localizados junto à transição esofagogástrica é necessária a ressecção do esôfago distal. Nos caso em que o tumor cresça no esôfago distal o tratamento é similar ao câncer do esôfago distal. Quando o tumor primário invade órgãos adjacentes estes devem ser ressecados para obter-se ressecção R0, isto é sem sinal macroscópico de lesão tumoral no leito cirúrgico após a ressecção (GAMA-RODRIGUES, JACOB, BRESCIANI, 2008).

A reconstrução do trânsito digestivo após gastrectomia total é sempre realizada à Y de Roux. Não é necessária a realização de bolsa alimentar, reservatório ou reconstrução complexa uma vez que os

estudos mostram que após 3 meses da cirurgia os resultados de qualidade de vida e nutricionais são semelhantes entre os vários tipos de reconstrução. A reconstrução à Y de Roux é o procedimento mais seguro, pois envolve menos linhas de sutura, menos anastomoses e quase nenhuma transposição de mesentério. A primeira alça jejunal deve ser seccionada e levada ao esôfago através do mesocolotransverso. A anastomose pode ser realizada de forma manual em 2 planos, um total e outro seromuscular no intestino delgado e adventício- muscular no esôfago. Entretanto na maioria das vezes esta anastomose é realizada com grampeador circular nº 25 ou 29. O grampeador nº 21 não deve ser utilizado sob-risco de estenose pós-operatória da anastomose esôfago jejunal. Caso o calibre do esôfago não comporte o grampeador nº 25 é preferível realizar a anastomose manualmente ou latero-lateral com grampeador linear. Realiza-se a seguir a anastomose entero-enteral com grampeador linear ou manualmente em dois planos, um total e outro seromuscular. As brechas do mesentério devem ser cuidadosamente fechadas para evitar a ocorrência de hérnia interna. Jejunostomia, sonda naso-enteral e dreno Na gastrectomia total a jejunostomia ou o uso de sonda naso-enteral de silicone devem ser empregados já que a anastomose esofago-jejunal da reconstrução a Y de Roux é uma anastomose de risco e pode apresentar fístula ou outra complicação e por isto é conveniente manter jejum por via oral até o 9º-10º dia pós-operatório. A preferência é pela utilização da sonda naso-enteral que apesar do risco de perda acidental não apresenta as graves complicações que podem ocorrer com a jejunostomia: desgarre da jejunostomia, extravasamento de conteúdo enteral ou da dieta na cavidade abdominal, perda da sonda, hérnia interna, e outros. Como rotina usa-se dois drenos tubulo-laminares exteriorizados nos flancos direito e esquerdo. O primeiro, exteriorizado à direita do abdome, corre desde a região direita da anastomose esofagojejunal pelo bordo inferior do fígado e coto duodenal sepultado. O dreno do lado esquerdo vem desde a região esquerda da anastomose esofagojejunal e passando por trás do baço é exteriorizado (GAMA-RODRIGUES, JACOB, BRESCIANI, 2008).

(1) Paciente em decúbito dorsal, anestesia geral, tubagem oro traqueal; **(2)** Tricotomia, antissepsia e colocação de campos estéreis; **(3)** Laparotomia mediana supra-umbilical: pele, tela subcutânea (tec. adiposo, fáscias de Camper e de Scarpa); **(4)** Hemostasia dos vasos – pinçamento e cauterização; **(5)** Abertura da linha alba, fáscia transversalis e peritônio; **(6)** Exploração da cavidade abdominal; **(7)** Mobilização do lobo esquerdo do fígado: melhor visualização do esôfago; **(8)** Liberação da curvatura maior após ligadura e secção ente pinças, dos ramos das aa. gastromentais direita e esquerda, em suas origens. **(9)** Rebatimento superior do duodeno. Liberação da curvatura menor, por ligadura e secção ente pinças da a. gástrica direita junto ao piloro e da a. gástrica esquerda. **(10)** Secção do duodeno,

próximo ao piloro, e do esôfago, junto à transição esôfago gástrica. **(11)** Reconstituição do trânsito: 2 modos:

– **Alça jejunal proximal**: Alça c/ 15cm, mantendo sua nutrição pelo seu pedículo vascular; abertura do mesocólon transverso para passagem dessa alça; anastomose da boca proximal ao coto esofágico ou gástrico (término-terminal) e da boca distal com o coto duodenal; fechamento do mesocólon transverso (término-terminal) com pontos separados com fio absorvível em 1 ou 2 planos; anastomose jejuno-jejunal 9(término-terminal). – Y de Roux. **(12)** Revisão da cavidade e síntese da parede: linha alba e peritônio: sutura contínua com fio não-absorvível como o nylon, ou polipropileno (prolene); tela subcutânea: pontos separados com categute simples 2-0 ou 3-0; pele: intradérmico com nylon 4-0, (inabsorvível) ou vicryl ou dexon (absorvíveis).

- GASTRECTOMIA SUBTOTAL E LONFADENECTOMIA

(1) Paciente em decúbito dorsal, anestesia geral, tubagem oro traqueal; **(2)** Tricotomia, antissepsia e colocação de campos estéreis; **(3)** Laparotomia mediana supra-umbilical: pele, tela subcutânea (tec. adiposo, fáscias de Camper e de Scarpa); **(4)** Hemostasia dos vasos – pinçamento e cauterização; **(5)** Abertura da linha alba, fáscia transversalis e peritônio; **(6)** Exploração da cavidade abdominal; **(7)** Ligadura e secção do omento maior e mesocólon transverso, preservando os vasos gastroesplênicos; **(8)** Manobra de Kocher (secção da porção de peritônio que recobre a face anterior do duodeno, aproximando-o do rim direito, com isso permitindo uma melhor visualização das três primeiras porções do duodeno e da cabeça do pâncreas); **(9)** Secção do duodeno transversalmente, 3 cm abaixo do piloro. **(10)** Dissecção dos elementos do pedículo hepático, ligadura e secção das aa gástricas direita e esquerda, dissecção do omento menor e esvaziamento das cadeias linfonodais **(CL)** 3, 4, 5, 6, 7, 8 e 9; **(11)** Dissecção da junção esofagogástrica e esvaziamento da CL 1. **(12)** Secção do estômago em bloco com omentos e CL, desde a curvatura menor, até a curvatura maior, preservando o fundo gástrico; **(13)** Reconstituição À Billroth I Ou Y D Roux. **(14)** Revisão da cavidade e síntese da parede: linha alba e peritônio: sutura contínua com fio **não**-absorvível como o nylon, ou polipropileno (prolene); tela subcutânea: pontos separados com categute simples 2-0 ou 3-0; pele: sutura intradérmica com nylon 4-0, (inabsorvível) ou vicryl ou dexon (absorvíveis).

- GASTRECTOMIA TOTAL E LINFADENECTOMIA

Semelhante á anterior, acrescida da liberação completa do fundo gástrico, com ligadura dos vasos gastroesplênicos e esvaziamento da cadeia linfonodal paracardica esquerda.

Complicação: De toda cirurgia: Febre, atelectasia, infecção, trombose, hemorragia, acidentes anestésicos, deiscência da sutura, dentre outros.

Do órgão – estase gástrica, obstrução, fistulas, síndrome de Dumping, gastrite alcalina de refluxo, síndrome das alças aferente e eferente, capacidade gástrica reduzida, anemia, osteopatia, dentre outras.

- GASTRECTOMIA LAPAROSCÓPICA:

5-6 vias de acesso – trocartes: epigástrio: abaixo do processo xifoide, hipocôndrios direito e esquerdo, região inguinal esquerda e cicatriz umbilical. Não é muito recomendada pela maior facilidade de implantação de células tumorais na parede abdominal.

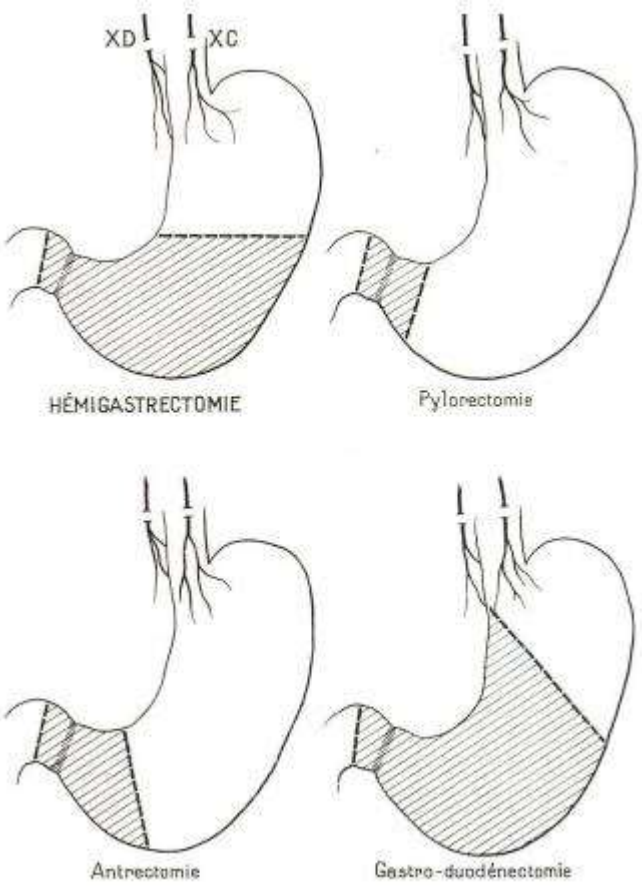

Figura 46: Tipos de cirurgias no estômago.

Fonte: http://www.hu.usp.br/wp-content/uploads/sites/74/2016/03/btc-estomago.pdf

Ao final da aula, nosso monitor João fez uma antrectomia, apenas para demonstrar como seria. Eu o ajudei a suturar o estômago. Não houve reconstrução. Segue abaixo imagens do procedimento.

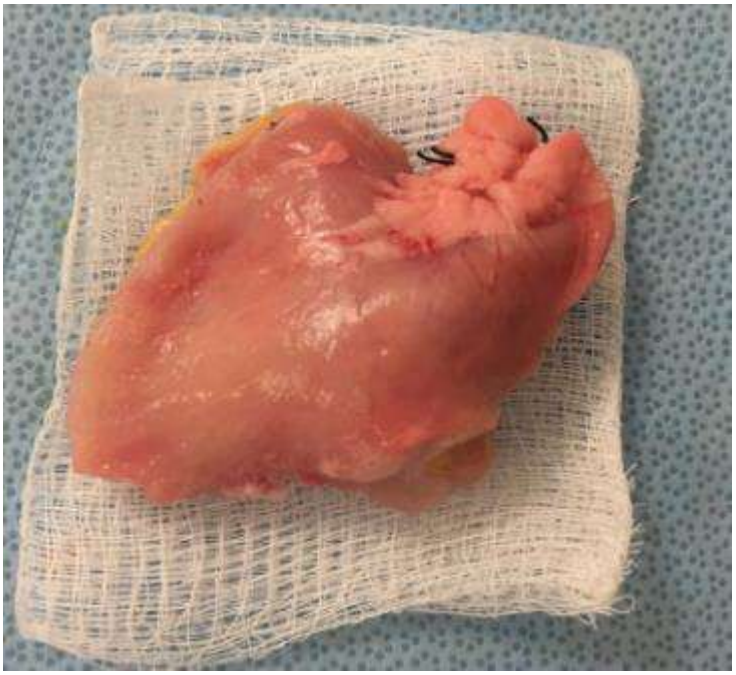

Figura 47: Peça cirúrgica.

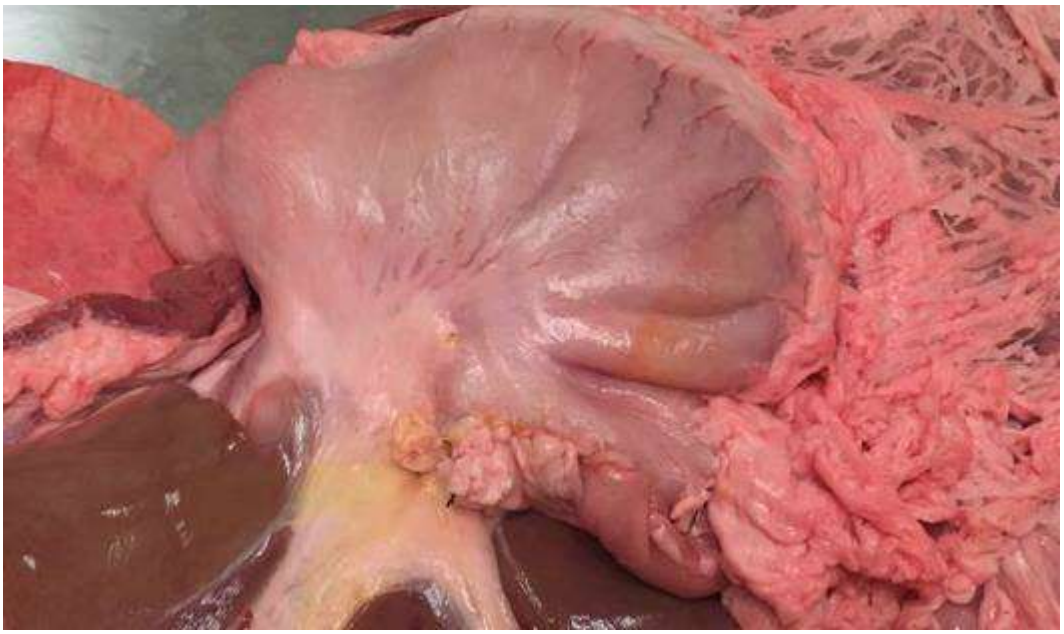

Figura 48: Pós-procedimento.

2.10 SUTURA – TREINAMENTO EM PEÇA ANIMAL

Nesta aula, do dia 11 de outubro de 2017, o prefessor Cirênio nos ensiou algumas outras suturas.

Ponto Lembert: sutura invaginante para órgão oco, bastante segura, porém de confecção trabalhosa. É de lenta progressão, porque os pontos são aplicados perpendicularmente em relação ao eixo maior da ferida. Também chamada de voador; fora-fora. É invaginante; não contaminante, podendo incluir

as camadas sero-muscular ou sero-submucosa; indicada para suturas de órgãos ocos, principalmente como sutura de segunda camada (útero, estômago, rúmen).

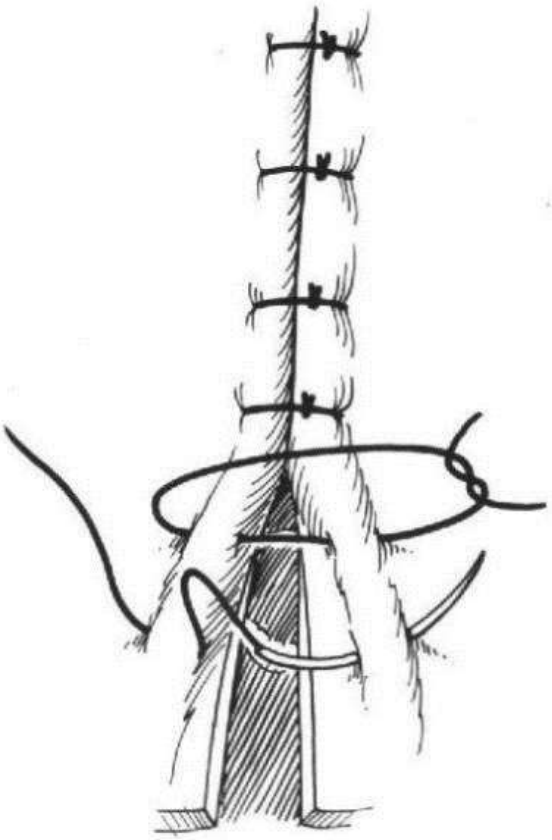

Figura 49: Sutura em ponto de Lembert.

Sutura de Connel-Mayo: penetra o lúmen da víscera; é uma sutura contínua invaginantes, de forma horizontal. Inicia com uma sutura "U", vertical invertida, e do ponto de saída da agulha inicia a sutura que avança paralela à linha de incisão e é introduzida na serosa, passando através da muscular, submucosa e mucosa no lúmen. Do lúmen ou da submucosa a agulha avança para frente paralela à incisão e retorna à serosa através da muscular, no mesmo lado da incisão. Uma vez fora da víscera, a agulha e o fio são passados pela incisão e introduzidos no ponto que corresponde à saída do fio no lado oposto. A agulha é reinserida através da serosa, muscular submucosa e mucosa, avança paralelamente à incisão e sai ao exterior novamente. A sutura deve ser tracionada de tempos em tempos para favorecer a inversão, e o nó é feito no final da sutura. Sobreposição; atravessa todas as camadas das estruturas envolvidas, no entanto, não é indicada para órgãos ocos, dessa forma não pode ser classificada como sutura contaminante ou não; indicada principalmente pata redução de hérnias.

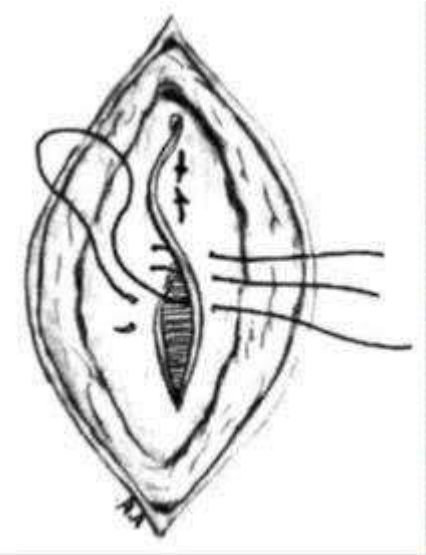

Figura 50: Sutura Connel-Mayo.

Fonte: http://www.ufrgs.br/blocodeensinofavet/ensino/tecnica-cirurgica/suturas-interrompidas

Sutura Schmieden: aposição sero-mucosa (dentro-fora), contaminantes**.** São muito usadas em anastomose intestinal, quando somente uma camada de sutura é desejável. o ponto é introduzido como uma sutura simples interrompida, passando da serosa através da muscular e mucosa ao lume do órgão. A sutura volta do lume através da mucosa, à muscular antes de cruzar a incisão. A agulha é reintroduzida na muscular no lado oposto e continua através da mucosa do lume. É então reintroduzida através da mucosa, muscular e serosa para sair na superfície externa. O fio inicial e o final são apertados de maneira que a sutura penetre nos tecidos.

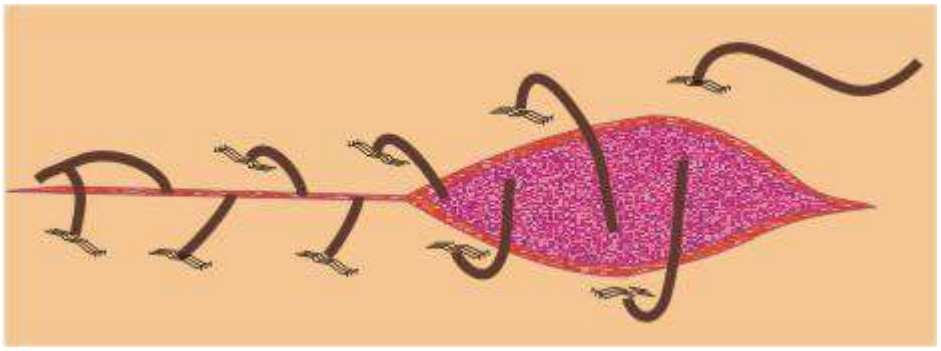

Figura 51: Sutura Schmieden.

Fonte: http://coral.ufsm.br/tielletcab/HVfwork/apoptcv/cap7

Sutura chuleio simples: A agulha é introduzida através dos tecidos, perpendicularmente à linha de incisão. A sutura é reintroduzida na mesma direção que a anterior. No final da sutura, as pontas do fio são amarradas com, no mínimo quatro camadas de nós (ou seja, duas de cirurgião). Desta maneira podem ser executadas com maior facilidade e rapidez. São indicadas para o fechamento de tecido

subcutâneo e fáscia desde que não haja planos de tensão. Os nós são geralmente escondidos (ou sepultados). São também usadas em tecidos que requeiram mínima força de segurança, porém com aposição máxima.

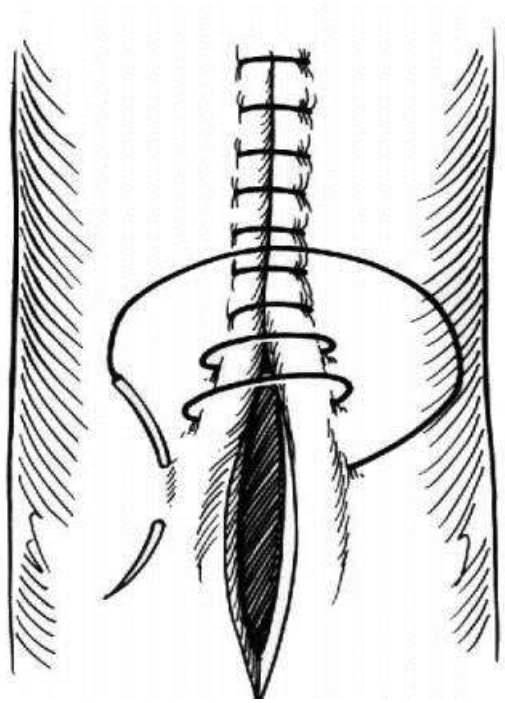

Figura 52: Sutura chuleio simples.

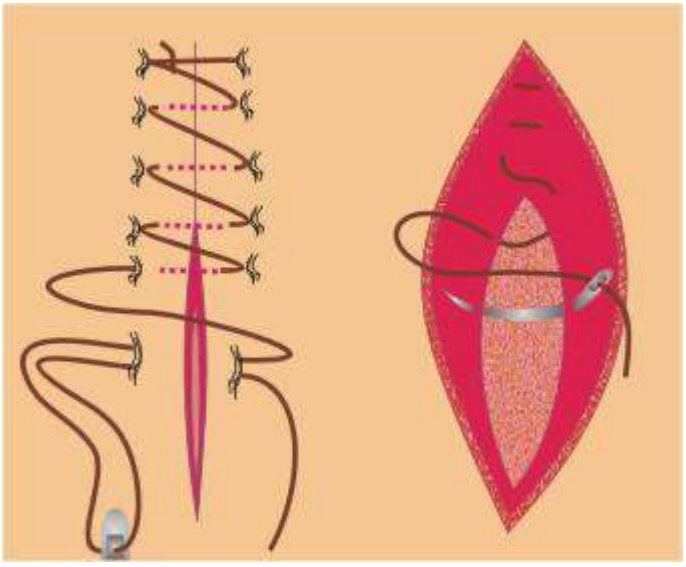

Figura 53: Outros exemplos da sutura chuleio simples.

Sutura chuleio festonado: é uma modificação da sutura contínua simples. A cada passagem através dos tecidos, o fio é unido ao ponto passado anteriormente. A vantagem desta sutura é a grande estabilidade na eventualidade de falha de um nó ou de uma porção de linha de sutura. Quando isto

acontece, necessariamente não resulta em perda de toda a sutura. Uma grande estabilidade é obtida devido aos tecidos apresentarem menor tendência a movimentarem-se. As desvantagens são a maior quantidade de material usado, é mais demorada, e pode causar necrose na pele quando usada com muita tensão (muito apertadas).

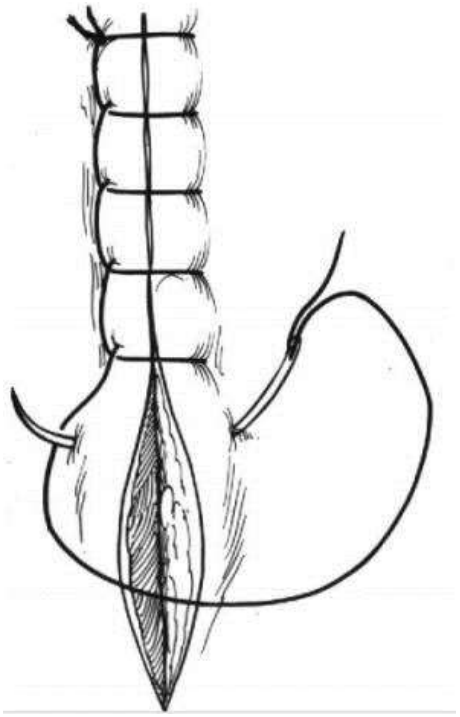

Figura 54: Sutura chuleio festonado.

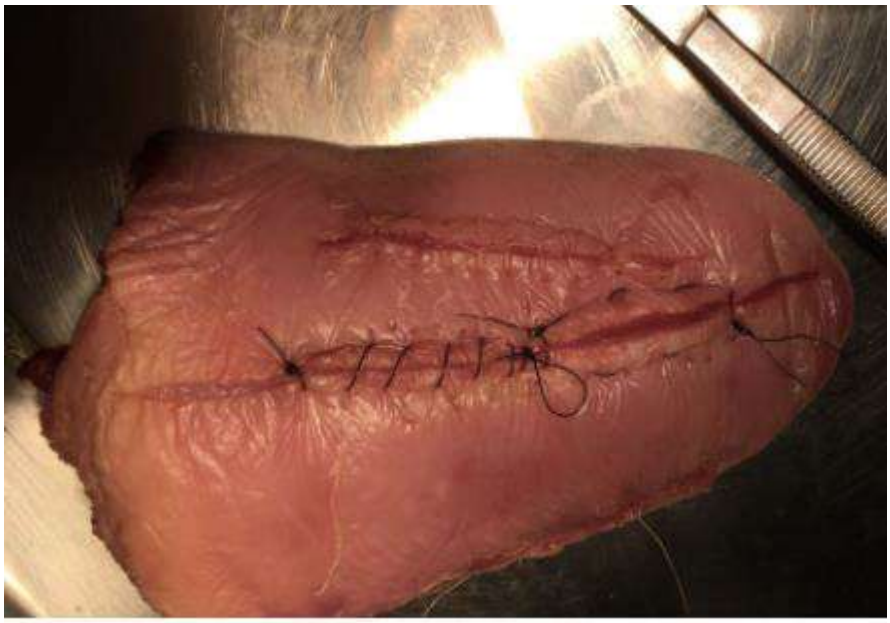

Figura 55: Treinamento de sutura em língua de boi.

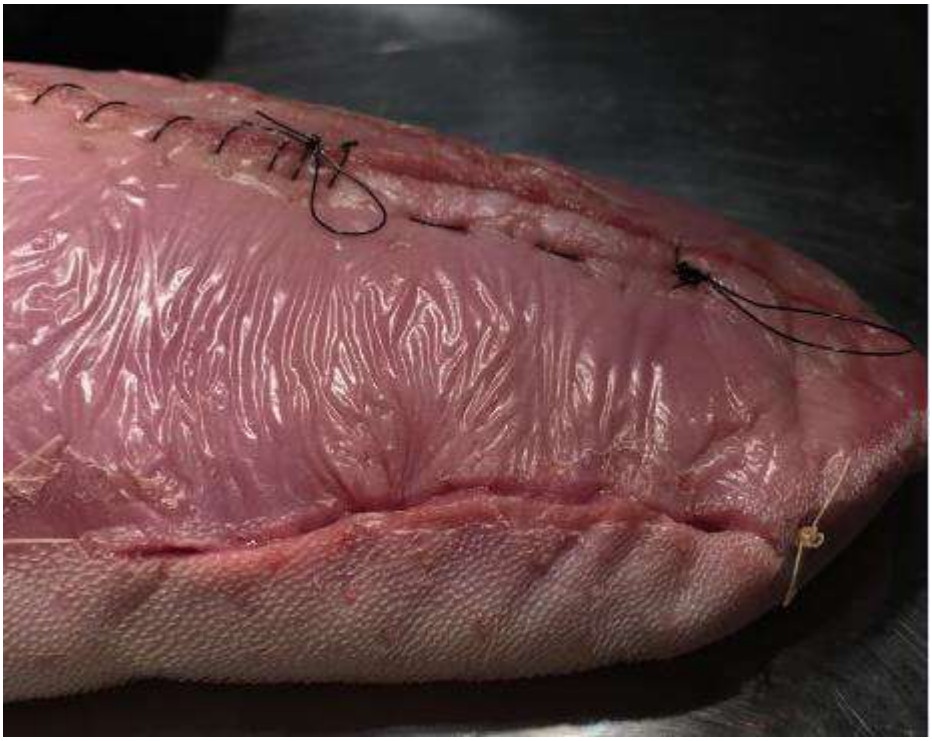

Figura 56: Treinamento de sutura em língua de boi.

2. 11 VIAS BILIARES – TREINAMENTO EM PEÇA ANIMAL

O tema da aula do dia 18 de outubro de 2017 foi sobre Colecistectomia com Colangiografia por Videolaparoscopia, e foi dividida em dois momentos, sendo o primeiro momento uma aula teórica da colecistectomia por videolaparoscopia que o professor Cirênio preparou, e no segundo momento nos operamos um fígado de porco. Falarei primeiro o que foi discutido na teoria.

O primeiro ponto de diferente de uma cirurgia por videolaparoscopia para uma laparotomia é que a posição da equipe cirúrgica sofre mudanças: o cirurgião fica do lado esquerdo do paciente. Além disso, deve-se posicionar a ótica do lado esquerdo do cirurgião, o que é feito pelo primeiro auxiliar; de frente para o cirurgião está a televisão onde será acompanhada a cirurgia; o segundo auxiliar fica do lado da televisão e fica responsável por fazer a tração cranial da vesícula; por fim, o instrumentador fica do lado direito do segundo auxiliar.

Outro ponto é a presença de um pneumoperitônio por CO2 para distender o espaço intra-abdominal, para que a equipe possa enxergar dentro da cavidade. É importante ressaltar os efeitos do pneumoperitônio no aparelho cardiovascular: diminuição do retorno venoso, aumento da resistência vascular periférica, diminuição do enchimento das artérias coronarianas (menor fluxo de sangue para

o coração). A pressão máxima de gás carbônico que pode estar na cavidade abdominal é de 12 a 15 mmHg. Essa pressão é controlada pelo cirurgião.

Os acessos à cavidade são diferentes. O primeiro acesso é fechado por meio da agulha de Veress; ocorre a abertura da aponeurose, o cirurgião confere então com o dedo se está livre, porque o paciente pode ter aderências ou algo que possa complicar a cirurgia. Esse é o método aberto, que passa o trocater direto. O trocater usado é o Rason, que tem característica anatômica que no método aberto não deixa o gás voltar.

Um ponto importante a se levar em conta são as complicações de lesão da via biliar. A mais comum na videolaparoscopia é a lesão do ducto hepático direito, no qual percebe-se o Sinal do Tinoco, que é quando se enxerga o fígado através do trígono de Calot. Outra complicação comum é soltar o clip no pós-operatório gerando um coliperitôneo (derramamento de bile no peritônio), que gera peritonite biliar; hemorragia por soltura do clip, por isso usa-se dois clips, e corta-se no meio deles; abscesso localizado na cavidade abdominal (cálculo que sai da vesícula e cai na cavidade); deixar gaze na cavidade.

A colangiografia é feita quanto tiver cálculos pequenos, menores que 0,5 cm. Ela é feita durante a cirurgia de colecistectomia para estudo da via biliar. As indicações são quando o paciente com icterícia prévia (sinais de obstrução biliar), com via biliar dilatada e quando o cirurgião está com dúvida na dissecação (forma de conferir a anatomia da via biliar). O exame mais importante para estudar a via biliar é a colangiorressonância. O diagnóstico de colelitíase é feito por meio do ultrassom.

Uma variação anatômica importante de se lembrar é o ducto de Luschka, que por coincidência estava presente no porco que foi operado pelos acadêmicos no segundo momento. Essa experiência foi uma tentativa imitar como seria na realidade uma videolaparoscopia. Foi um procedimento muito divertido, e cada um pôde fazer um pouco de tudo. A cirurgia corria bem, conseguimos clampar a artéria cística e o ducto colédoco. Porém nos deparamos com um Ducto de Luschka (como se fosse um segundo ducto cístico que liga o fígado à vesícula); ele foi rompido e ocorreu uma peritonite biliar. Achei a experiência enriquecedora e prazerosa. Aprendi muito colocando a “mão na massa”. Abaixo, apresento uma foto do procedimento.



Figura 57: Procedimendo videolaparoscópico feito pelos acadêmicos.

2.12 INTESTINO DELGADO E INTESTINO GROSSO – TREINAMENTO EM PEÇA ANIMAL

As aulas de intestino delgado e grosso foram dadas juntas no dia 01 de novembro de 2017, pois o professor Cirênio se adoentou e não teve condições de comparecer no dia 25 de outubro. Felizmente, ele consegui nos das as duas aulas em uma só.

2.12.1 INTESTINO DELGADO:

Assim como as aulas anteriores, o inicio da aula foi semelhante ao revisar os aspectos anatômicos de importância desse órgão pelo o professor Cirênio. Posteriormente, aprendemos no porco todas as cirurgias envolvendo o intestino delgado que serão abordadas a seguir, como por exemplo, a jejunostomia de Witzel.

O intestino delgado se inicia na abertura pilórica, ao nível da primeira vértebra lombar, e se estende até o nível da quinta vértebra lombar, na junção do íleo terminal com a transição cecocólica. Seus primeiros 25-30 cm são majoritariamente retroperitoneais, e por isso fixo, constituindo o duodeno. Esse pequeno segmento é dividido em quatro partes, sendo a sua segunda parte responsável por receber a desembocadura dos ductos de drenagem biliopancreáticos. O duodeno termina ao nível da segunda vértebra lombar, na flexura duodenojejunal (ângulo de Treitz), onde o intestino delgado jejunoileal, móvel e dotado de mesentério, irá ter início. Esse segmento distal do intestino delgado forma um tubo fino e contínuo, no qual os dois quintos proximais são formados pelo jejuno e os três

quintos distais são formados pelo íleo, ficando situado completamente no andar inframesocólico do abdome, emoldurado pelos colos do intestino grosso. O intestino delgado costuma apresentar, em cadáveres, cerca de sete metros de comprimento.

A vascularização do intestino delgado é feita, em linhas gerais, pelo tronco celíaco e pela artéria mesentérica superior. O duodeno tem seu aporte sanguíneo proveniente das arcadas arteriais pancreáticoduodenais superior (vinda da artéria gastroduodenal) e inferior (vinda da artéria mesentérica superior), já o intestino delgado jejunoileal tem seu aporte oriundo de uma sequência ininterrupta de vinte artérias jejunais e ileais vinda da convexidade da artéria mesentérica superior. A inervação parassimpática é feita pelo nervo vago (NC X) por meio do plexo mioentérico (Aeurbach) presente na camada muscular, e pelo plexo de Meissner, presente na submucosa.

Em termos de fisiologia, o intestino delgado apresenta funções primordiais à sobrevivência, sendo a inexistência dele incompatível com a vida. Primariamente, o intestino delgado funciona como um tubo condutor do bolo alimentar, responsável por levar o quimo do estômago até o intestino grosso. Além disso, através do suco entérico que produz, e da bile e suco pancreático que recebe, serve de sítio para a digestão dos alimentos e, via mucosa especializada, absorve nutrientes, água e eletrólitos. Por fim, o intestino delgado secreta hormônios capazes de regular seu funcionamento e o funcionamento de outras porções do trato digestório.

O duodeno é pouco acometido por doenças e é sempre muito usado nas cirurgias quando há câncer de pâncreas. Dentre as doenças de tratamento cirúrgico temos:

Obstruções intestinais: são afecções muito comuns e, dependendo do caso, devem ser tratadas como urgência cirúrgica. Geralmente ocorrem nas hérnias internas ou externas (desde que estejam encarceradas ou estranguladas) e nas obstruções por aderências. Quando o paciente tem cicatriz no abdome (cirurgia prévia) com quadro de abdome agudo obstrutivo, é possível ter bridas (fino tecido fibroso com vascularização própria) ou aderências (sem vascularização própria). O intestino agudo obstrutivo pode ser o intestino delgado com bridas ou aderências.

Doença de Crohn: os objetivos do tratamento cirúrgico na doença de Crohn são melhorar os sintomas e, ao mesmo tempo, preservar o comprimento intestinal e a função absortiva. As indicações cirúrgicas são classificadas em: falha aguda do tratamento clínico e complicações agudas (enterorragias de vulto e perfurações) e crônicas (obstrução intestinal inflamatória ou fibrótica estenosante, doença maligna, retardo do crescimento em crianças e adolescentes e manifestações

extra-intestinais). Várias técnicas cirúrgicas são utilizadas no tratamento da doença de Crohn, incluindo ressecções (geralmente de íleo terminal) e estenoplastias.

Enterite actínica: doença estenosante provocada por irradiação pélvica para tratamento de afecções malignas ginecológicas, retais e prostáticas.

Neoplasias: Sejam elas benignas (leiomiomas, adenomas e lipomas) ou malignas (adenocarcinomas jejunais, tumores carcinoides de íleo distal e linfomas). Cabe salientar que apenas 6% das afecções de indicação cirúrgica no intestino delgado são de origem neoplásica (3% são benignas e 3% são malignas).

Urgências cirúrgicas: perfurações, obstruções, corpos estranhos, tuberculose, febre tifoide, isquemia mesentérica aguda, endometriose e divertículo de Meckel (na população pediátrica).

Quando ocorre isquemia mesentérica ou trombose mesentérica deve ser ressecção total do intestino.

Dentre os atos cirúrgicos praticados no intestino delgado, temos:

Enterotomias: é o ato de incisionar o intestino delgado.

Enterorrafias: é o ato de suturar o intestino delgado.

Enterectomias: é a ressecção de uma parte do intestino delgado.

Êntero-êntero anastomose ou enteroenterostomias: são as anastomoses executadas entre segmentos do intestino delgado, como é feito, por exemplo, no Y de Roux, onde uma das anastomoses é uma jejunojejunostomia.

Jejunostomia: é, geralmente, a comunicação do jejuno com o meio externo visando criar uma via de alimentação.

Íleostomia: é a comunicação do íleo com o meio externo que visa desviar o bolo fecal de alguma anastomose distal, protegendo-a.

JEJUNOSTOMIA DE WITZEL: essa técnica é utilizada para a produção de uma via de acesso para a nutrição enteral em casos de impedimento do fluxo alimentar no trato digestivo alto.

1. A cirurgia se inicia com uma incisão de Lennander à esquerda, seguida da secção de todos os planos da parede abdominal até chegar à cavidade peritoneal;

2. Seleciona-se uma alça jejunal a cerca de 20-25 cm do ângulo de Treitz, devendo ela ser possuidora de boa mobilidade, para que possa ser fixada sem tensão na parede do abdome;

3. Aplicam-se dois pontos de reparo na alça intestinal e uma pequena incisão transparietal é feita na borda antimesentérica do segmento jejunal escolhido;

4. Uma sutura em bolsa é feita ao redor da incisão;

5. Introduz-se uma sonda multiperfurada no orifício incisional, sendo 20 cm de sonda introduzidos no sentido do peristaltismo;

6. Fecha-se a sutura em bolsa e, a seguir, cria-se um túnel seromuscular para sepultar a sonda;

7. O túnel deve possuir cerca de 6-8 cm de extensão, devendo ser fechado com pontos separados;

8. Fixa-se a alça no peritônio através da sua seromuscular e exterioriza-se a sonda, fixando-a a pele com um ponto;

9. Faz-se um curativo para proteger a área.

ÍLEOSTOMIA: as íleostomias podem ser temporárias, quando se deseja manter o segmento distal à íleostomia livre de trânsito alimentar por um determinado período de tempo, ou definitivas, como nas proctocolectomias totais. Além disso, as íleostomias podem ser terminais ou laterais (em alça), sendo que as últimas visam, geralmente, proteger uma anastomose íleo-anal distal à íleostomia.

Para a confecção da **íleostomia terminal**, o íleo é seccionado a aproximadamente 10 cm da válvula ileocecal. A incisão circunferencial na pele, por onde o íleo será exteriorizado, deve ter diâmetro ao redor de 2,5 cm, sendo realizada no quadrante abdominal inferior direito, à meia distância entre a cicatriz umbilical e a espinha ilíaca anterossuperior na projeção anterior do músculo reto abdominal. No mínimo 7 cm de alça ileal devem ser exteriorizados acima do nível da pele, para que após a eversão, uma boca de 3-4 cm seja criada. O íleo exteriorizado, com seu respectivo mesentério, deve ser fixado cuidadosamente à lâmina anterior da bainha do reto abdominal. A seguir, realiza-se a eversão para a maturação da íleostomia, conseguida por meio da sutura da parede ileal com a pele.

A **íleostomia em alça,** realizada para a proteção de anastomose íleo-anal, deve distar desta aproximadamente 15 cm. Se realizada na presença do cólon direito, deve distar 10 a 15 cm da válvula íleo-cecal. No ápice da alça mais móvel selecionada, o mesentério é transpassado por sonda plástica e o conjunto é exteriorizado através da incisão criada nos moldes já descritos. O ápice da alça deve se posicionar sem tensão a pelo menos 4 cm do nível da pele. Como a maturação será realizada após o fechamento da parede abdominal e o conjunto pode sofrer rotação inadvertida durante sua exteriorização, é importante identificar adequadamente a alça aferente e eferente da derivação

através de, por exemplo, aplicação de ponto seromuscular. Um bastão de vidro ou de plástico deve ocupar o local da sonda plástica por pelo menos 10 dias de forma a manter o septo entre as bocas aferente e eferente elevado contribuindo para a eficácia da desfuncionalização. De forma a disponibilizar íleo para a eversão da boca proximal, a secção do intestino que deve compreender 80% da circunferência das alça deve ser realizada junto à superfície cutânea na alça eferente de forma que a maturação da boca aferente deve ser realizada com o maior grau de eversão que se possa obter. Em contrapartida, a boca eferente deve ser maturada junto à pele, sem eversão. Novamente, é útil aplicar todos os pontos antes de amarrá-los. A fixação do bastão à pele por emprego de ponto em cada lado da derivação é expediente útil no sentido de prevenir o escape do bastão.

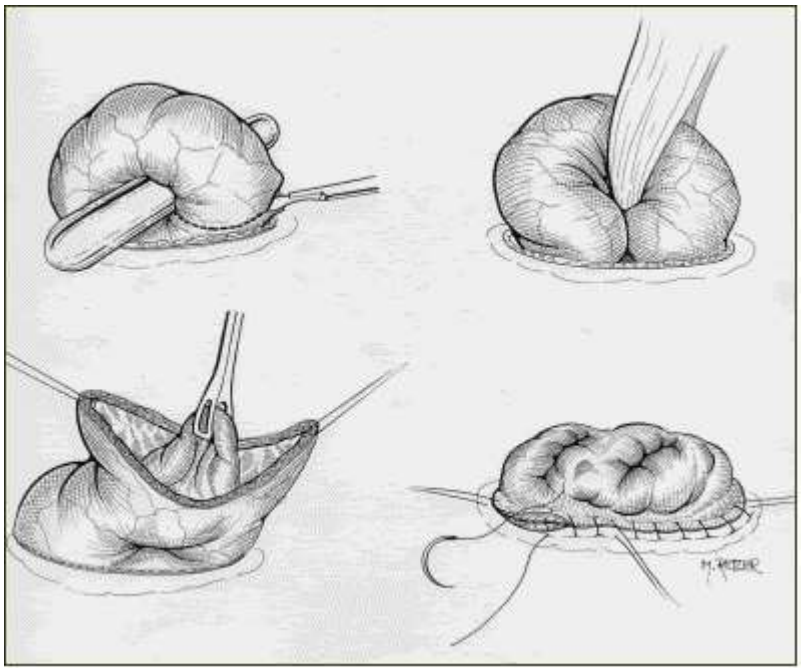

Figura 58: Ileostomia em alça.

Fonte: http://www.colorretal.com.br/blogs/definicoes-e-tecnicas-de-estomas-intestinais/

A **Cirurgia de Hartmann** consiste na ressecção do segmento colônico doente associado a uma colostomia proximal com fechamento do coto distal. Inicialmente proposta no câncer de cólon esquerdo obstrutivo, esse procedimento tem sido amplamente empregado em pacientes submetidos a ressecções colônicas em caráter de urgência, principalmente quando há elevado risco de fístula da anastomose, dificuldade técnica, instabilidade hemodinâmica ou peritonite fecal (NOVOA et al., 2005). O trânsito intestinal, quando possível, é reconstituído em um segundo tempo em caráter eletivo, com o paciente em melhores condições cirúrgicas.

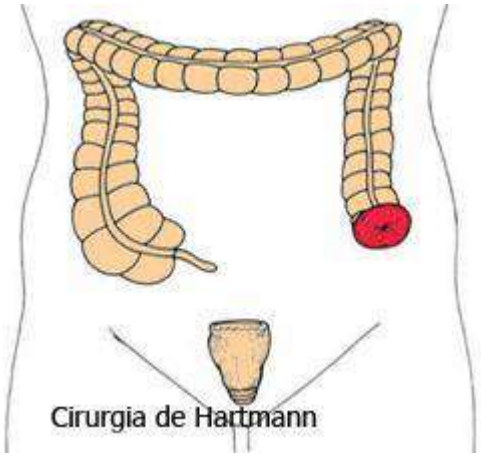

Figura 59: Cirurgia de Hartmann.

Fonte: http://derival.com.br/doencas/doencas-do-colon/doenca-diverticular

As enterectomias são realizadas em inúmeras afecções do intestino delgado, incluindo retirada de cânceres com margem de segurança, necrose irreversível de alça em hérnia estrangulada, perfurações extensas de alça e etc.

ANASTOMOSES ENTERO-ENTERO:

As ressecções e anastomoses intestinais consistem na remoção de um segmento intestinal doente com a subsequente anastomose das bordas seccionadas para a reconstituição do trânsito intestinal. As indicações para ressecções do intestino delgado são: tumores, malformações congênitas, isquemia, traumatismos fechados ou penetrantes, infecção, fístulas e etc. Por sua vez, as anastomoses intestinais estão indicadas em todas as situações em houve uma enterectomia ou enterostomia prévias, que demandem a reconstrução do trânsito intestinal.

A ressecção intestinal é feita a partir da identificação do segmento a ser ressecado. Colocam-se dois pontos de reparo nas extremidades desse segmento de forma a limitá-lo. A seguir, efetua-se o isolamento e ligadura dos pedículos vasculares, associado à secção dos folhetos do mesentério, em toda a extensão do segmento intestinal delimitado. O próximo passo é a mobilização digital do conteúdo intestinal intraluminal no sentido peristáltico e a coprostase é efetuada através da colocação de duas pinças coprostáticas em cada uma das extremidades delimitadas, um pouco além do limite da ressecção. A seguir, colocam-se duas pinças intestinais nos limites da ressecção e faz-se a secção do intestino com tesoura reta ou bisturi, retirando assim um segmento intestinal.

Na sequência, o trânsito intestinal deve ser reconstituído, sendo isso feito através da anastomose dos cotos intestinais. Essa reunião pode ser término-terminal, término-lateral ou mesmo látero-lateral.

Para exemplificar, uma anastomose término-terminal é feita da seguinte forma: uma vez aproximados os cotos intestinais a serem anastomosados, colocam-se dois pontos nas bordas mesentérica e antimesentérica, para reparo. Realiza-se sutura em plano único extramucoso, com pontos interrompidos com intervalo de 0,5 cm nas paredes posterior e anterior, reconstituindo-se assim o trânsito intestinal. Um segundo plano seromuscular pode ser feito. Por fim, se faz a reunião das duas bordas do mesentério através de um chuleio simples.

2.12.2 INTESTINO GROSSO:

O intestino grosso é um tubo de diâmetro variável que se inicia na papila ileocecal e termina no ânus; seu comprimento varia de 1,5m a 1,8m e seu diâmetro de até 8 cm, no ceco, há 2,5 cm no sigmóide, ocorrendo discreto aumento no reto e ampola retal, para estreitar-se novamente no canal anal. Os cólons ascendentes e descendentes são fixados ao retroperitônio, enquanto o colo transverso e o cólon sigmoide ficam suspensos na cavidade abdominal. O ceco possui fixação parcial. O terço proximal do reto é intra-abdominal, sendo recoberto anteriormente pelo peritônio e sua parte posterior encaixa-se no promontório, sendo retroperitoneal. Os outros dois terços finais do reto são totalmente retroperitoneais. No homem mantêm estreita relação com a próstata e as vesículas seminais, enquanto na mulher, se relaciona com o útero, anexos e parede posterior da vagina.

A parede é constituída por 3 túnicas e 2 telas: túnica serosa, tela subserosa, túnica muscular, tela submucosa e túnica mucosa. Ela possui 3 tênias que se originam na base do apêndice vermiforme e acompanham o colo até o reto. São denominada tênia livre, tênia omental e tênia mesocólica, porque nessas 2 últimas se inserem o omento e o mesocolo. Tendem a coalescer no reto. Por serem mais curtas que o comprimento do colo determina o aparecimento de saculações, que dão aparência peculiar ao intestino grosso. Outra característica dos colos é a presença dos apêndices epiplóicos ou apêndices omentais do colo, predominando no sigmóide.

Com relação à vascularização, é bastante regular, o que facilita as intervenções cirúrgicas sobre essa região, em razão da pouca variação anatômica. A irrigação arterial origina-se das artérias mesentérica superior e inferior, ambos os ramos da aorta. A artéria mesentérica superior supre o ceco, o apêndice, o colon ascendente e a parte direita do colo transverso por meio da artérica ileocólica e da artéria cólica direita e a artéria da flexura direita do colo. A artéria cólica média, também ramo da artéria mesentérica superior, irriga o restante do cólon transverso. Da artéria mesentérica inferior originam-se a artéria ascendente, a artéria cólica esquerda, as artérias sigmóideas e a retal superior, nutrindo a

parte esquerda do cólon transverso, o cólon descendente, o cólon sigmoide e a parte superior do reto. O restante do reto é nutrido pelas retais médias, ramos das ilíacas internas e pelas artérias retais inferiores, ramos das pudendas. Na flexura direita do cólon há anastomoses entre ramos das cólicas direita e médias, enquanto na flexura esquerda a arcada de Riolan faz conexão das artérias cólica média e cólica esquerda. Todas as artérias cólicas possuem arcos vasculares, dos quais saem vasos cólicos retos que vão nutrir as várias partes do intestino grosso, formando uma arcada marginal, importante para o manuseio cirúrgico do cólon.

O retorno venoso se faz pelas veias homônimas que vão formar as veias mesentérica superior e mesentérica inferior. A inferior desemboca na veia esplênica e esta, junto com a veia mesentérica superior forma a veia porta. A veia da flexura direita do cólon é tributária da gastromental direita, drenando também para o sistema porta.

A drenagem linfática começa na rede intramural e se dirige para os linfáticos epicólicos, paracólicos, intermediários e principais. A partir destes, a linfa segue para os linfonodos Mesentéricos superior e inferior.

A inervação dos cólons direito e transverso é feita pelo nervo vago direito e plexos celíaco e mesentérico superior. O lado esquerdo recebe fibras nervosas, além das já citadas, também do plexo mesentérico inferior e ramos pré-aórticos. A inervação intramural autônoma é dada pelos plexos nervosos submucosos de Maisnner e mioentérico de Auerbach, responsáveis pela motilidade. O intestino grosso tem, assim, inervação simpática e parassimpática.

Com relação à fisiologia, o intestino grosso é um órgão de exoneração e apresenta também funções absortivas e secretoras. A função absortiva ocorre quase exclusivamente no cólon direito, absorvendo água, eletrólitos e substâncias orgânicas e inorgânicas. A função secretora é reduzida, limitando-se à produção de muco para lubrificar a mucosa intestinal, o que resulta em sua proteção. Para cumprir sua principal função, que é eliminar resíduos alimentares, se utiliza de alguns movimentos, que podem ser propulsivos ou não propulsivos. O principal é o movimento em massa, que transporta grande quantidade de conteúdo fecal rapidamente, porém com intervalos prolongados.

COLECTOMIA

Indicações: Afecções benignas (polipose, Ru, pseudo-obstrução, constipação intestinal (inércia colônica), Doença de Chron, megacólon chagásico, Doença Diverticular, volvo, traumatismo, lesões

actínicas e angiodisplasia); *Afecções malignas (tumores, polipose intestinal com degeneração maligna, retocolite com neoplasia maligna e tumores sincrônicos do IG)

Contraindicações: Apesar de possuir algumas funções absortivas o cólon não é essencial à vida. Sua ressecção é compatível com uma sobrevida normal. As contraindicações são, portanto, de natureza clínica em função da morbidade e mortalidade da intervenção cirúrgica e das condições gerais do paciente, especialmente quando ocorrem doenças associadas.

Complicações da Colectomia: De caráter séptico dependem do preparo do cólon e da ausência ou presença de contaminação per operatória. Fístula: que pode ser consequente a problemas técnicos ou por deficiência da irrigação dos cotos anastomosados (tratamento: drenagem da região e estomia protetora a montante) relação com a lesão do plexo nervoso, podendo determinar bexiga neurogênica e/ ou impotência sexual. Incontinência fecal (depende da quantidade de reto ou de mucosa retal que foi preservada. Para evitá-la, 4 a 6 cm são geralmente suficientes). Recidiva local, nos casos de neoplasia e doença inflamatória. Desenvolvimento de bolsites é mais comum na retocolite; o não fechamento das bordas do mesocólon e da goteira parietocólica esquerda junto a uma colostomia, quando utilizada, podem propiciar a entrada de uma alça intestinal no local, levando a obstrução intestino por hérnia interna. Prolapso de colostomia é mais comum quando se emprega uma colostomia em alça; quando de grande volume pode comprometer a irrigação local e levar a uma necrose. Aderências de alças de ID no fundo da pelve, após uma colectomia, propiciam o aparecimento de enterite actinica quando se faz radioterapia adjuvante. Na cirurgia de Duhammel modificada, o coto retal longo pode favorecer a formação de fecaloma.

TÉCNICAS

- **Colectomia direita:**

1.Decúbito dorsal, anestesia geral e tubagem oro traqueal, sonda vesical de demora. **2.**Anti-sepsia ampla. **3.**Incisão mediana supra e infra-umbilical, até 5cm abaixo do umbigo; exploração da cavidade, determinando a real situação da doença que está sendo tratada. **4.**Exposição do ceco e colo ascendente; incisão do peritônio lateralmente ao colo, na linha de Toldt, prolongando-se distalmente por baixo do ceco e parte distal do íleo e cranialmente ente o fígado e flexura direita do colo. **5.**Ligadura do íleo e colo, esta cerca de 10 cm distalmente ao tumor. **6**.tração do colo, para retirar todo o tecido gorduroso anterior ao ureter e rim direito **7**.Identificação da artéria e veia cólicas direitas, seguida de suas ligaduras, próximas à raiz do mesocólon **8**.Identificar a artéria ileocólica e fazer sua ligadura, além dos vasos dos últimos 10 a 15 cm do íleo; ligadura, na outra extremidade, dos vasos da

metade proximal do colo transverso, incluindo o ramo lateral direito da artéria cólica média, com a parte correspondente do omento maior sendo também incluída na ressecção, após a ligadura dos vasos gastromentais **9.**Determinar os pontos de secção no íleo e colo transverso; pinçamento das duas futuras bocas da peça cirúrgica **10.**Secção do íleo e colo, o que permite retirar a peça cirúrgica; hemostasia e limpeza das bocas intestinais remanescentes **11.**Reestabelecimento do trânsito por meio de anastomose término-terminal com pontos seromusculares. Em caso de grande desproporção entre colo e íleo – Incisão de Cheatle (1 a 2 cm da borda antimesentérica do íleo). **12**.Fechamento da abertura remanescente formada pelo mesentério e mesocélon, para impedir a ocorrência de hérnia interna **13.** Revisão da cavidade **14**.Síntese da parede por planos.

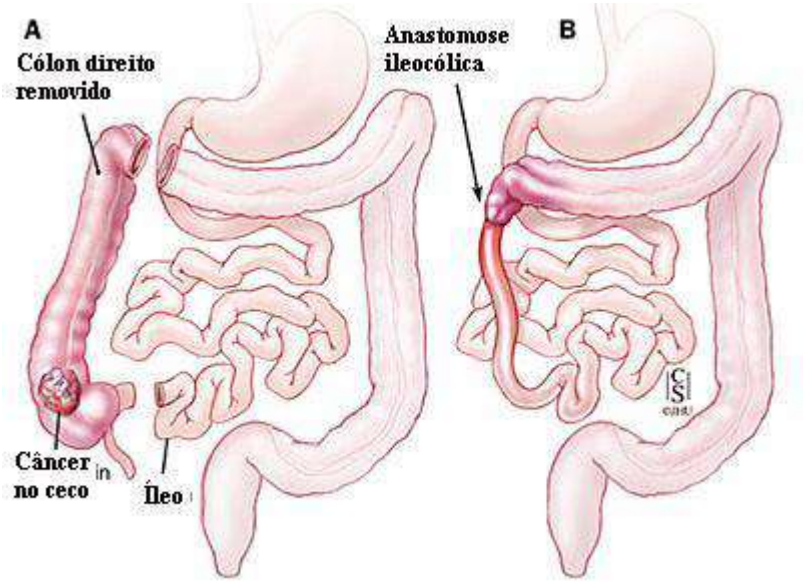

Figura 60: Colectomia direita com anastomose íleocólica.
Fonte: http://derival.com.br/doencas/doencas-do-colon/cancer-colorretal/

- **Colectomia transversa:**

1 a 3. 4) Ligadura do colo transverso, cerca de 10 cm proximais e distais à lesão tumoral **5)** Liberação do omento maior entre os vasos gastromentais e a parede do estômago, por ligaduras seriadas; liberar a flexura direita do colo, liberação da flexura esquerda do colo, por meio de dissecção local e secção dos ligamentos esplenocólico e frenocólico, após ligaduras individuais **6)** Identificar a veia e artéria cólica média seguida de suas ligaduras, próximo dos vasos mesentéricos superiores; exposição do colo e mesocólon, identificação e ligadura sequencial dos vasos do mesocólon **7)** Dissecção dos locais da futura anastomose; remoção da peça cirúrgica por meio de duas secções no colo **8)** Hemostasia e limpeza das bocas remanescentes **9)** Reestabelecer o trânsito (anastomose término-terminal) **10**)

Fechar a abertura remanescente no mesocólon para impedir a ocorrência de hérnia **11**) Revisão da cavidade **12**) Síntese da parede abdominal por planos.

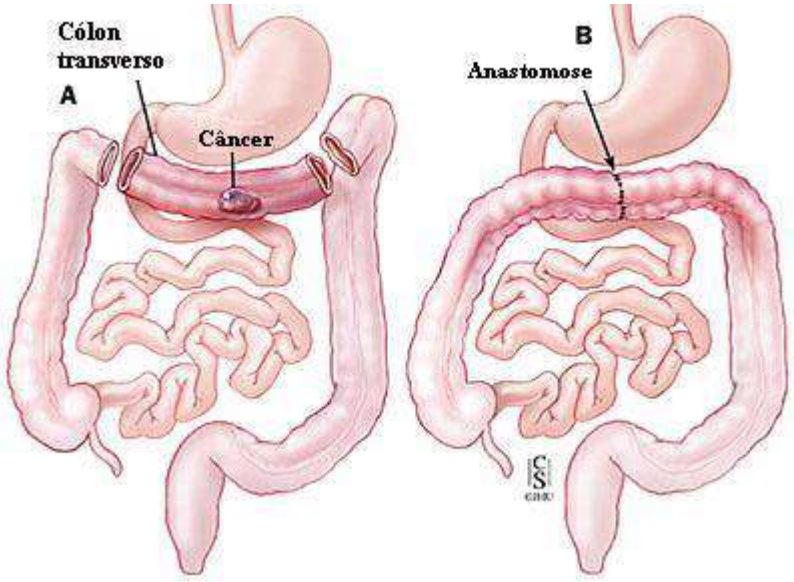

Figura 61: Colectomia transversa e anastomose do cólon ascendente e descendente.
Fonte: http://derival.com.br/doencas/doencas-do-colon/cancer-colorretal/

- **Colectomia Esquerda:**

1 e 2-3) Incisão mediana ampla, supra e infra-umbilical, chegando ate junto do púbis. Pode-se usar a laparotomia paramediana pararretal medial esquerda; afastador autostático; exploração da cavidade. **4)** Afastamento do ID para o lado direito do abdomen o que permite as exposições dos cólons descendente e sigmóide **5)** Tração do sigmóide para cima e para a direita; incisão e dissecção, lateralmente aos colos sigmóide e descendente, a partir da reflexão peritoneal lateral (linha de Toldt) prolongando-se ate a flexura esquerda do colo **6)** Continuação da dissecção e visualização do ureter esquerda, preservando-o; manter gordura perirrenal intacta **7)** Ligadura do colo, acima e abaixo do tumor **8)** Liberar a flexura esquerda do cólon, por meio da secção, após ligadura dos ligamentos esplenocólico e frenocófolico **9)**Dissecção do cólon transverso **10)** Rebatimento de todo o cólon esquerdo em direção a linha media, seguido da identificação do ureter esquerdo e vasos gonadais **11**) Escolher o local de secção do cólon, ligadura do mesocólon em sua raiz (o colo é rebatido para a esquerda e o peritônio sobre a aorta é dividido no sentido crâniocaudal, na parte medial da raiz do mesocólon) **12)** Ligadura da artéria cólica esquerda ou da artéria mesentérica inferior, além da artéria marginal próxima do colo transverso e dos vasos sigmóides **13)** Secção do cólon nos pontos previamente preparados, com retirada em monobloco da peça cirúrgica **14)** Hemostasia e limpeza das bocas remanescentes **15**) Restabelecer o transito(anastomose termino-

terminal) **16**) Fechar a abertura remanescente no mesocólon, para impedir ocorrência de hérnia **17**) Revisão da cavidade **18**) Síntese da parede abdominal por planos.

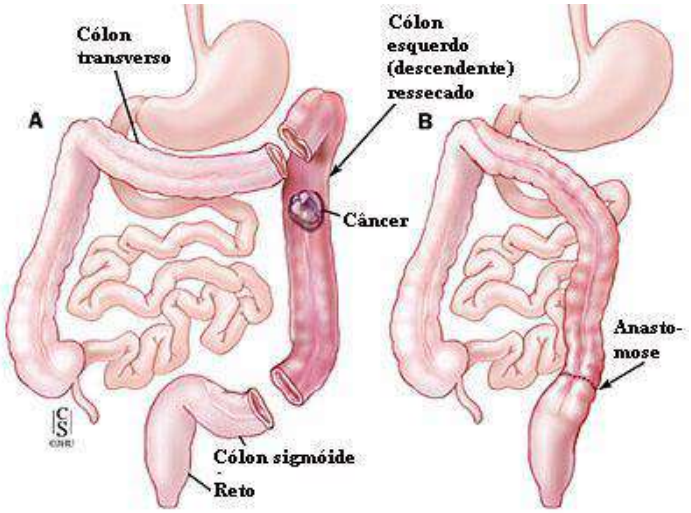

Figura 62: Colectomia esquerda e anastomose cólon transverso e sigmoide.

Fonte: http://derival.com.br/doencas/doencas-do-colon/cancer-colorretal/

SIGMOIDECTOMIA

A técnica cirúrgica é semelhante à colectomia esquerda, porem sem necessidade de mobilização do colo transverso nem, na maioria das vezes, da flexura esquerda do cólon. Não é recomendada para o tratamento curativo do Câncer, porque a ressecção linfonodal é inadequada nesse tipo de cirurgia. Na doença diverticular é essencial à ressecção de todo o cólon sigmoide, procedendo-se a anastomose entre o colo descendente e o terço superior do reto.

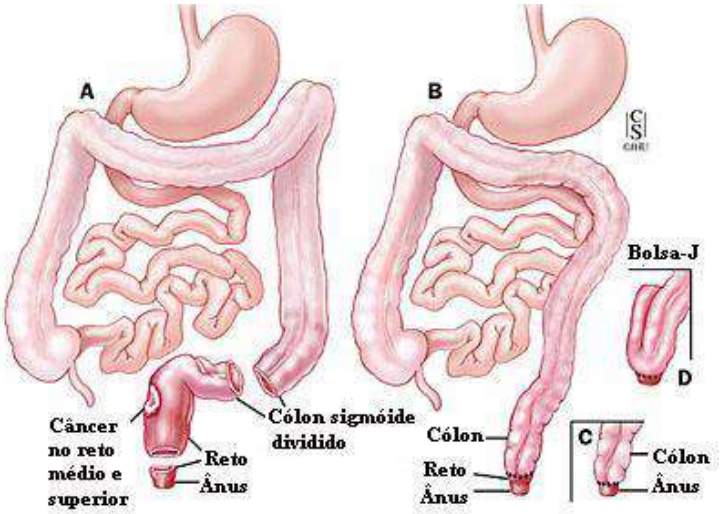

Figura 63: A- ressecção anterior baixa; B e C- anastomose coloanal; D- construção de bolsa em J criando um reservatório.

Fonte: http://derival.com.br/doencas/doencas-do-colon/cancer-colorretal/

Ao final, nossa monitora Júlia fez a técnica de Witzel na peça do suíno disponibilizada para nosso aprendizado.

A jejunostomia é um procedimento cirúrgico que estabelece o acesso à luz do jejuno proximal através da parede abdominal. As vias de acesso habitualmente empregadas da jejunostomia são: laparotomia, laparoscopia e endoscopia. É indicada para descompressão digestiva (tipo de jejunostomia temporária e é indicada como complemento de operações abdominais de grande porte nas quais envolvem ressecção gástrica e se prenuncia íleo paralítico pós-operatório prolongado, bem como a ocorrida de fístulas digestivas); alimentação (também é temporária, está indicada quando o acesso ao trato digestivo está prejudicado, para recuperação e manutenção do estado nutricional até que seja restabelecido o trânsito alimentar, como na estenose caústica envolvendo o esôfago e estômago); definitiva (é usada como terapêutica paliativa em pacientes portadores de neoplasia maligna irressecável do estômago).

Sob anestesia local ou geral, faz-se uma incisão de 6 a 8 cm de extensão, paramediana, esquerda, centrada ligeiramente para cima do umbigo (pode-se também adotar uma incisão mediana supra-umbilical). A diérese é aprofundada até a bainha anterior do reto, a qual também é incisada. O músculo abdominal é afastado lateralmente, incisando-se a seguir a bainha posterior do reto e o peritônio.

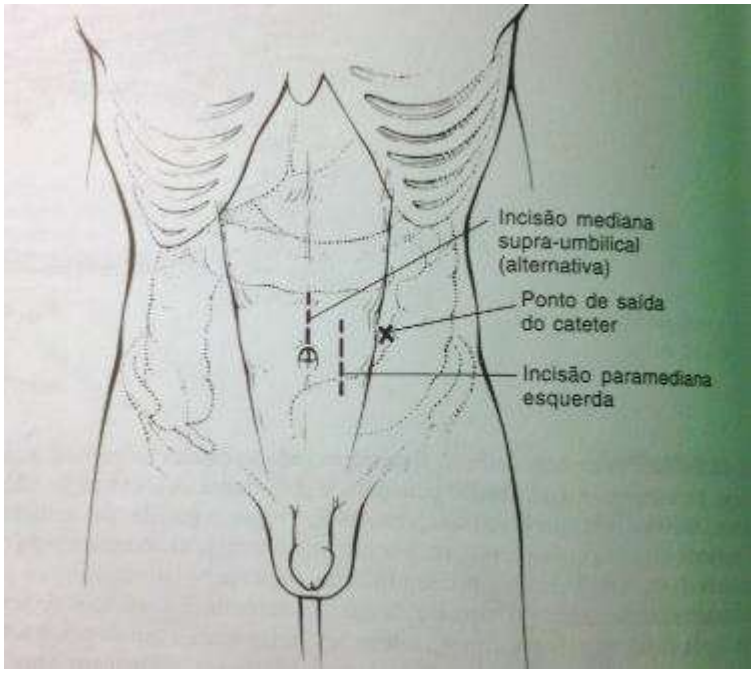

Figura 64: Incisão da jejunestomia de Witzl.

Fonte: https://prezi.com/p0pcj6o69xea/jejunostomias-tecnica-cirurgica-fmj-2012/

Identifica-se a seguir um ponto de jejuno a 30 ou 40 cm do ligamento de Treitz, confeccionando-se a este nível uma sutura “em bolsa de tabaco” com categute cromado 3-0.

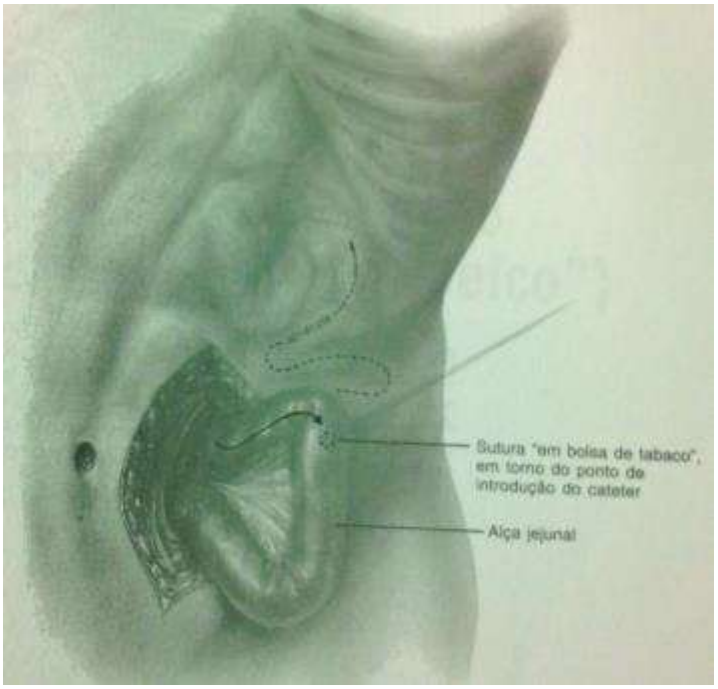

Figura 65: Localizando o jejuno e fazendo a sutura "em bolsa de tabaco".

Fonte: https://prezi.com/p0pcj6o69xea/jejunostomias-tecnica-cirurgica-fmj-2012/

Faz-se uma incisão no centro da “bolsa” passando-se por aí um cateter de jejunostomia (calibre 8 a 16F), no sentido distal. A seguir, a sutura em “bolsa de tabaco” é apertada em torno do cateter.

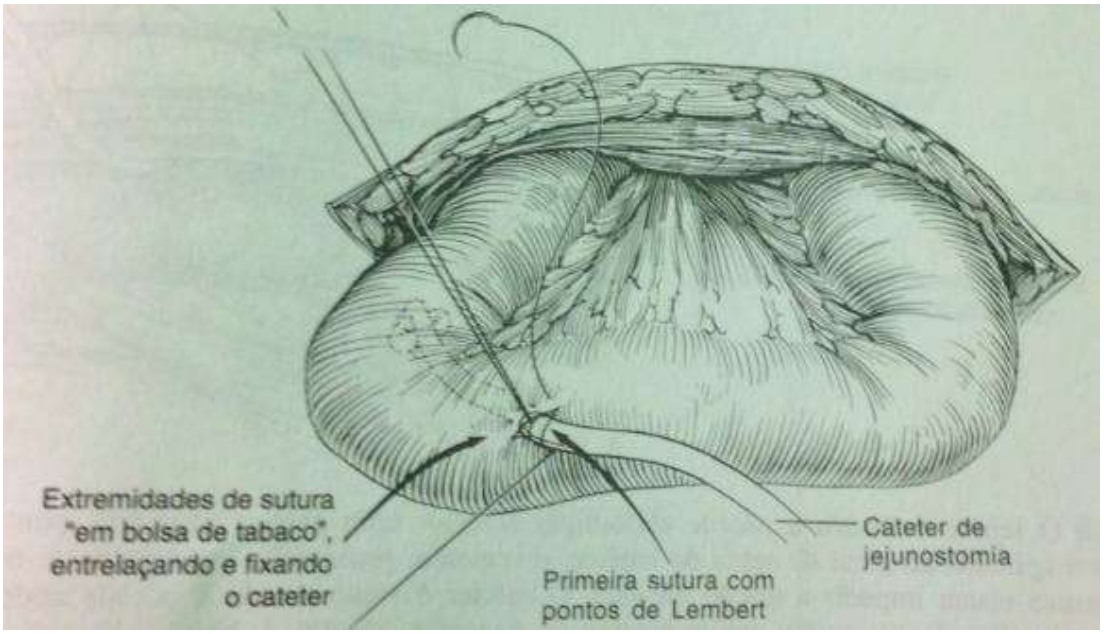

Figura 66: Colocando o cateter no jejuno.

Fonte: https://prezi.com/p0pcj6o69xea/jejunostomias-tecnica-cirurgica-fmj-2012/

O jejuno é fixado à parede abdominal anterior com pelo menos três pontos de sutura seda 3-0. O primeiro é aplicado ao local de saída do cateter; o segundo, proximal a esse ponto; e o terceiro, distal ao primeiro. Estas suturas visam impedir a torção da alça. O cateter é então fixado à parede abdominal, e irrigado com soro fisiológico, a fim de assegurar que o mesmo se encontra pérvio. A bainha posterior do reto e o peritônio são fechados com pontos de categute cromado 1-0, e a bainha anterior do reto é fechada com pontos de fio inabsorvível. A seguir, é aplicado um curativo oclusivo estéril sobre a ferida operatória. A jejunostomia pode ser utilizada tão logo retorne a peristalse intestinal.

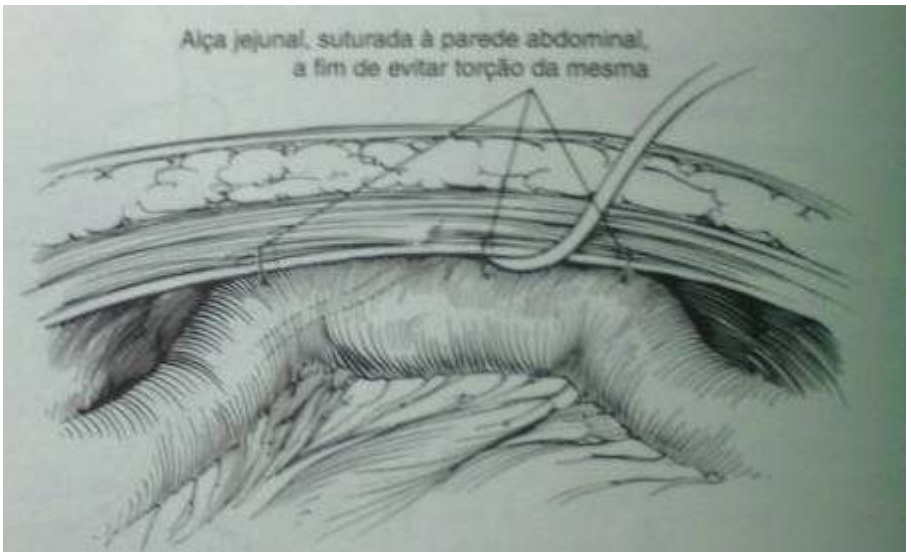

Figura 67: Fixação do cateter no jejuno.

Fonte: https://prezi.com/p0pcj6o69xea/jejunostomias-tecnica-cirurgica-fmj-2012/

Confeccionam-se então quatro a seis suturas verticais “em colcheiro” (pontos de Lembert), com fio 4-0, começando ao nível do ponto de penetração do cateter, e estendendo-se proximalmente pelo jejuno, de modo a criar um “túnel seroso” sobre o cateter. As extremidades da última sutura entrelaçam e fixam o respectivo cateter da jejunostomia exteriorizado através desta “contra-abertura”, com o auxílio de uma pinça Kelly.

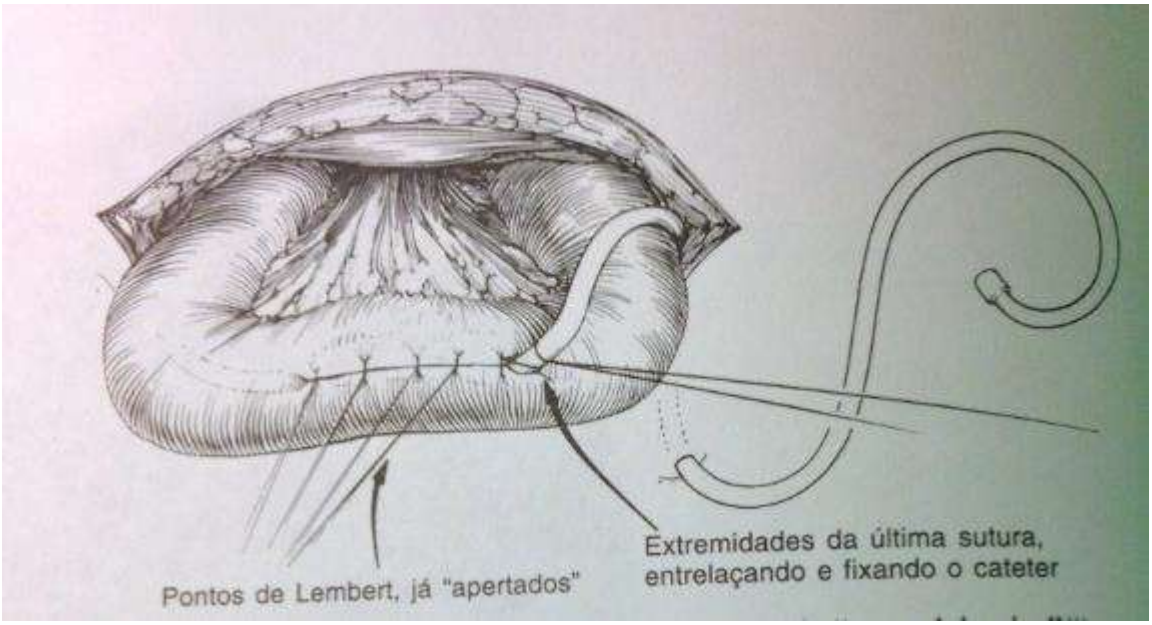

Figura 68: Finalização da cirurgia.

Fonte: https://prezi.com/p0pcj6o69xea/jejunostomias-tecnica-cirurgica-fmj-2012/

A monitora Júlia fez primeiro uma antrectomia e depois a jejunostomia de Witzl, como mostra nas figuras tiradas durante a aula.

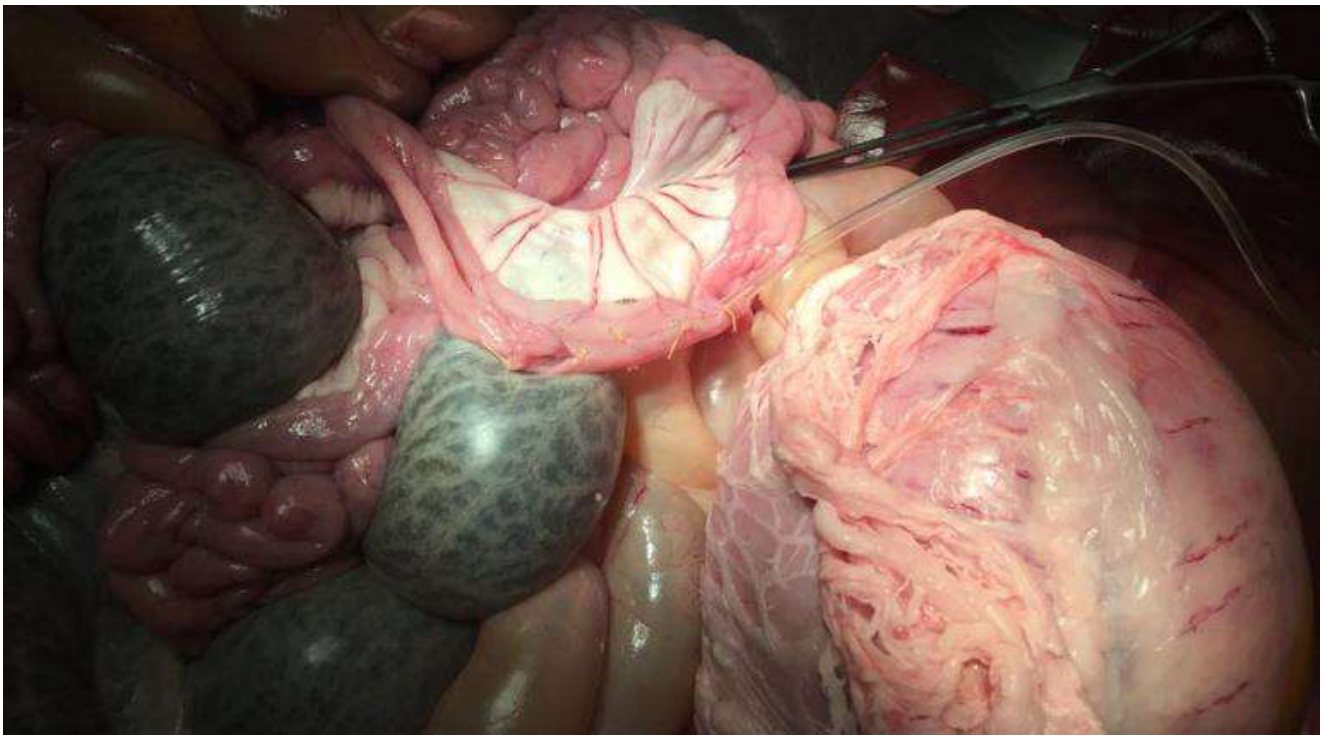

Figura 69: Imagem do procedimento realizado.

2.13 BLOCO CIRÚRGICO NO HOSPITAL UNIVERSITÁRIO CIÊNCIAS MÉDICAS

No dia 08 de novembro de 2017 foi nossa última aula acompanhando o professor Antônio Sérgio e seus residentes no bloco cirúrgico. Nesse dia, foi o residente Henrique quem liderou a cirurgia, e os alunos Ariel e Ana Luiza de Faria quem auxiliaram no procedimento. A paciente a ser operada era uma mulher jovem, de 48 anos, com história prévia de hérnia umbilical, sendo operada por outra equipe do Hospital Universitário Ciências Médicas, e estava fazendo o acompanhamento pós-cirúrgico há quase um ano. Em uma de suas consultas, a paciente reclamou de sentir dor lombar e de ter leves hemorragias no período menstrual e até mesmo fora dele. Desse modo, a equipe a diagnosticou com miomatose.

Os miomas uterinos (também conhecidos por leiomiomas ou fibromas uterinos) constituem a principal indicação de histerectomia devido à morbilidade associada (PARKER, 2007). São os tumores pélvicos sólidos benignos mais frequentes na mulher em idade reprodutiva (RYAN, BERKOWITZ, BARBIERI, DUNAIF).

Os miomas uterinos caracterizam-se de acordo com a sua localização anatómica: a maioria surge no corpo do útero e uma minoria ao nível do colo uterino ou ligamento largo. A localização dos miomas relativamente à camada muscular do útero determina a sua classificação em subserosos, intramurais ou submucosos. Os subserosos situam-se imediatamente abaixo da serosa e podem estar ligados ao corpo uterino por uma base larga ou estreita. Os intramurais encontram-se predominantemente na espessura do miométrio, podendo distorcer a cavidade uterina ou o contorno exterior do útero. Os miomas submucosos localizados imediatamente abaixo do endométrio também se podem ligar ao restante útero por uma base larga ou estreita.

A sua degeneração maligna é rara, inferior a 1% (RYAN, BERKOWITZ, BARBIERI, DUNAIF). Contudo, o diagnóstico de sarcoma uterino deve ser considerado nas mulheres pós-menopáusicas com massa e dor pélvica (PARKER, 2007) e hemorragia uterina anormal (LUMSDEN, WALLACE, 1998).

Nossa paciente tinha, em sua TC uma grande massa volumosa que se estendi por toda a cavidade abdominal. Dessa forma, a equipe optou por fazer uma histerectomia por laparatomia e a incisão foi longitudinal mediana infra e supra-umbilical, contornando a cicatriz umbilical pela esquerda. Foi escolhido essa entrada abdominal porque a massa era palpável acima do umbigo da paciente, e ela já tinha dois filhos e era maior de 35 anos, sem manifestar desejos de mais filho, por tanto, por lei poderia ser uma histerectomia total. Além disso, dos dois partos da paciente foram cesárea, o que significa

que provavelmente encontraríamos muitas aderências na cavidade abdominal e uma dismorfia da anatomia original.

A miomectomia é a cirurgia clássica para remoção dos leiomiomas em pacientes que manifestam interesse de preservar o útero para gestações futuras ou simplesmente pelo desejo de manutenção do fluxo menstrual. De acordo com o número, localização e tamanho dos nódulos, a cirurgia pode ser realizada por via histeroscópica, laparoscópica ou por laparotomia. Quando a paciente não refere interesse reprodutivo, a histerectomia é o tratamento de escolha (BOZZINI et al., 2002). Na histerectomia abdominal por laparotomia a incisão pode ser longitudinal mediana, paramediana (pouco usada) ou a Pfannienstiel.

Quando o residente Henrique fez a incisão, já notamos o dismorfismo anatômico. A intensão era de deixar as trompas uterinas e os dois ovários, porém nos deparamos com ovário direito tomado por cistos muito grandes, e as trompas estavam tomadas por miomas também. Eram vários leiomiomas de vários tipos diferentes. Foi difícil até para o professor Antônio Sérgio de achar as artérias uterinas para clampá-las. A cirurgia começou às 16:30 e só foi terminar às 19:30. A seguir, apresento a peça de exérese da paciente.

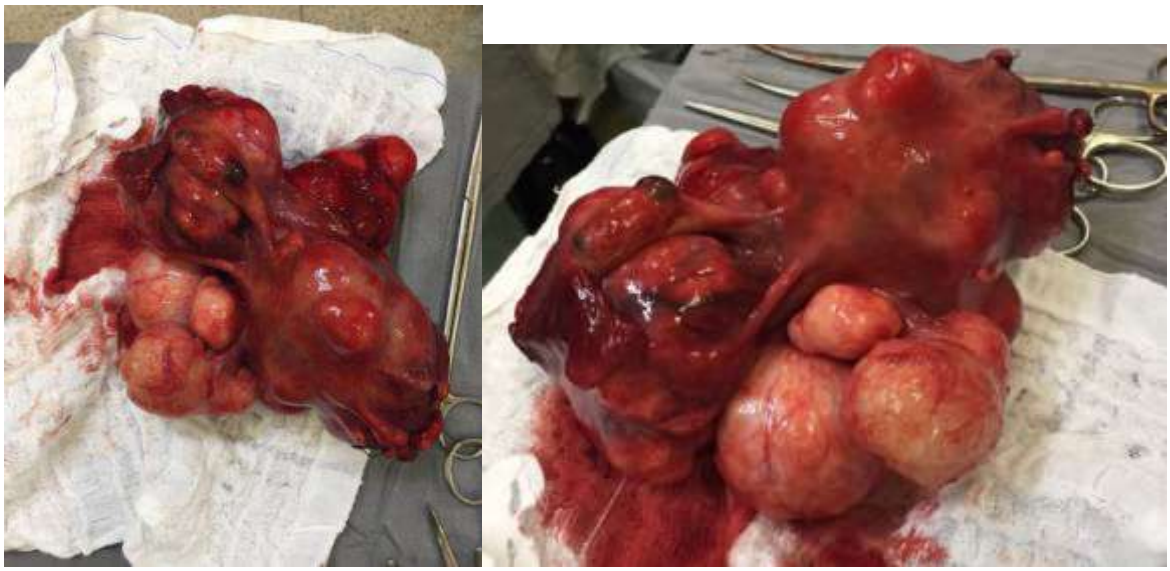

Figura 70: Imagens da peça cirúrgica.

2.14 SISTEMA PORTA E BAÇO – TREINAMENTO EM PEÇA ANIMAL

Na nossa última aula com o professor Cirênio, no dia 30 de novembro de 2017, aprendemos sobre o sistema porta-hepático e as cirurgias do baço. Estava presente conosco a monitora Thaís, que nos disponibilizou slides da matéria, com a revisão anatômica.

Começamos a aula discutindo sobre a primeira maior causa de hemorragia digestiva alta (HDA) que é o sangramento de úlceras perfuradas, segui da segunda maior causa que são o rompimento das varizes esofagianas.

2.14.1 ESPLENECTOMIA

O baço é o maior órgão vascular linfático do corpo humano, tendo importante papel na resposta celular e humoral contra as infecções e inflamações, bem como na filtração de células envelhecidas, antígenos e de microrganismos. Ele constitui um *pool* de reservas de plaquetas, e em algumas situações, torna-se um sítio hematopoiético. Pode variar em tamanho e forma, mas, geralmente, possui cerca de 12 cm de comprimento por 7 cm de largura, pesando em média 150 gramas. Recebe importante suprimento sanguíneo que é fornecido pela artéria esplênica.

É importante lembrar da anatomia do baço os seus ligamentos: esplenorrenal (liga o baço ao rim), esplenocólico (liga o baço ao cólon), gastroileal (liga o baço ao estômago) e frenoileal (liga a parede abdominal ao baço).

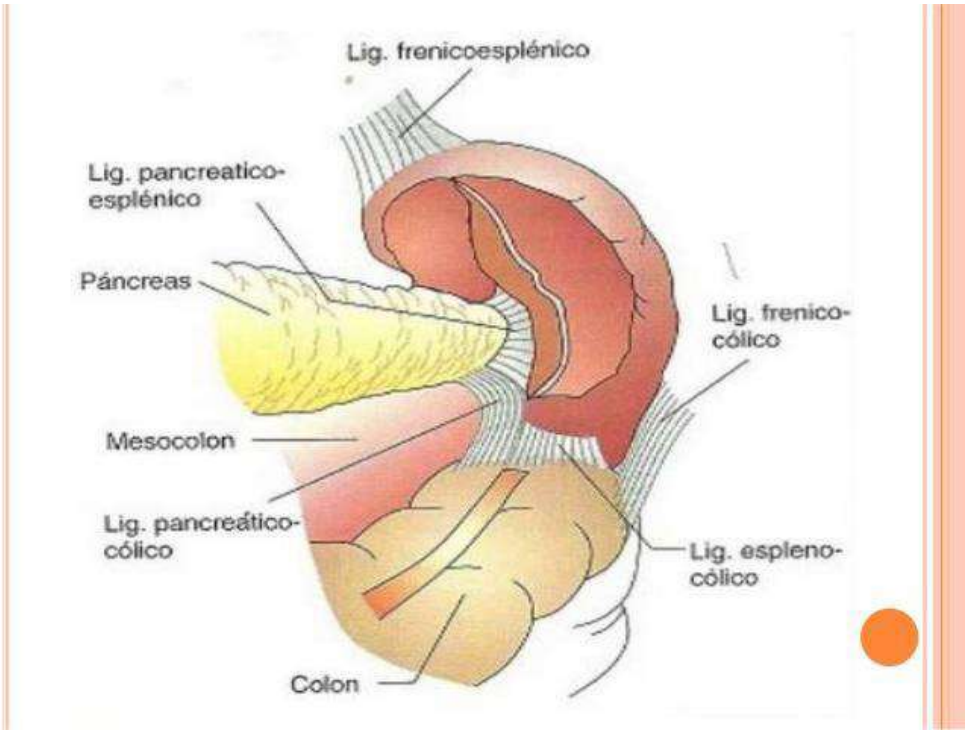

Figura 71: Ligamentos do baço.

Fonte: https://pt.slideshare.net/alexisdarwin3/anatomia-del-bazo-55397634

A vascularização do baço ocorre por meio dos vasos esplênicos: artéria e veia esplênica. A artéria esplênica é ramo do tronco celíaco. Além dela, ainda temos, para completar a irrigação, a artéria

pancreática dorsal (também irriga a cauda do pâncreas); artéria gastromental esquerda; artérias gástricas curtas. As artérias espleno gástricas irrigam o polo superior.

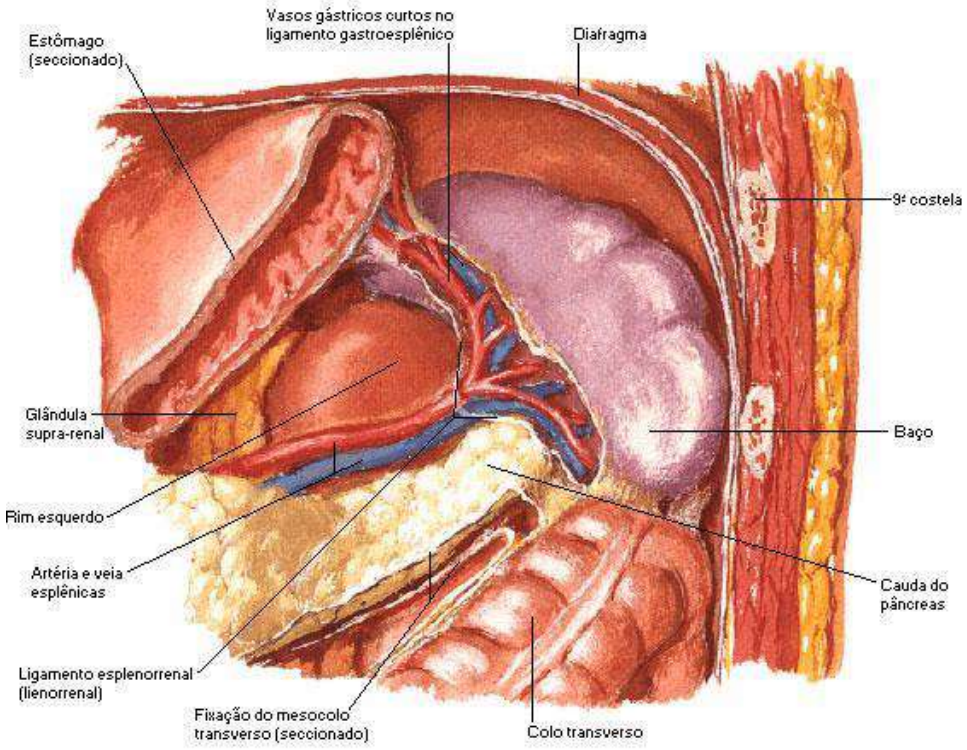

Figura 72: Vascularização do baço.

Fonte: https://www.auladeanatomia.com/novosite/sistemas/sistema-linfatico/

A esplenectomia é um procedimento cirúrgico necessário para grande variedade de doenças hematológicas e, dependendo destas, pode ser eventualmente utilizado para diagnóstico, estadiamento e, na maioria das vezes, de forma terapêutica. Tal procedimento pode ser realizado através de laparotomia, apresentando pequeno risco cirúrgico, mas que requer tempo de hospitalização prolongado, variando de 3 a 7 dias, analgesia pós-operatória e tempo maior para recuperação plena. Sempre que for possível, é priorizado não fazer a esplenectomia total e manter apenas o polo superior irrigado pelas artérias esplenogástricas. A indicação absoluta para essa cirurgia é o hiperesplenismo, que gera baixa de plaquetas e linfócitos levando a uma pancitopenia; famoso sequestro esplênico.

Importante saber as situações em que manteremos o polo supeior do baço: quando houver hiperesplenismo por esquistossomose; doença de Gaucher, trauma. Os tipos de cirurgia são: parcial (preserva o pedículo vascular); subtotal (pequeno pedaço é mantido, normalmente o polo superior; vias vasculares independentes do pedículo vasos gastroesplênicos); total (toracolaparotomia

esquerda ou laparotomia longitudinal supraumbilizal paramediana esquerda ou mediana ou laparotomia oblíqua subcostal esquerda de Priban).

Primeiro, deve-se fazer a ligadura dos vasos gástricos curtos; secção do ligamento gastrolienal; identificar: pâncreas e artéria esplênica; dissecção peripancreâtica e ligadura da artéria esplênica (pedículo esplênico como um todo a veia esplênica também) redução do tamanho do baço; OBS: sempre fazer a ligadura do pedículo esplênico o mais proximal do baço possível. Lembrar que o acesso venoso desse paciente deve ser grosso (14); secção do ligamento esplenorrenal; liberação do fundo gástrico; exérese do baço. Depois disso, pode-se fazer o auto-implante esplênico, que é quando se quer mantes algo do baço: pica o baço retirado em cubinho de $1cm^3$ e joga dentro do omento maior, fazendo-se uma "bolsa em tabaco". Ocorre a vascularização desses cubinhos e o funcionamento do baço. É uma opção melhor do que não deixar nada do baço.

A cirurgia é realizada, hoje, por vídeo, com o doente sob anestesia geral. O paciente posicionado na mesa cirúrgica em decúbito lateral direito acentuado, sendo seu braço esquerdo abduzido e colocado em suporte sob a cabeça. O cirurgião se posiciona ao lado direito do paciente com assistente de câmera a sua direita e, se necessário, um primeiro auxiliar fica posicionado ao lado esquerdo do paciente. A instrumentadora fica ao lado do cirurgião. É feita uma punção em região subcostal esquerda, em linha axilar média com agulha de Verres por onde é criado o pneumoperitôneo. Sendo o paciente previamente submetido à laparotomia, a realização do pneumoperitôneo é feita sob visão direta. Após, é iniciada a colocação dos trocartes, sendo o primeiro de 10 mm colocado na linha axilar-média esquerda subcostal por onde é introduzida a óptica de 30° e feita a inspeção da cavidade abdominal. A seguir, são introduzidos os outros trocartes, em número de dois, sob visão direta na cavidade abdominal, sendo estes posicionados em linha axilar média esquerda, abaixo do primeiro trocarte e em linha axilar anterior esquerda subcostal, respectivamente, todos de 10 mm.

A operação é iniciada lateralmente ao baço com a mobilização da flexura esplênica do cólon. Para facilitar este procedimento é possível a utilização de um quarto trocarte em flanco esquerdo, entre a crista ilíaca e a décima segunda costela em linha axilar posterior. A região lateral continua sendo abordada dissecando-se o ligamento esplenorrenal e esplenofrênico. Após foi abordado o polo inferior, no ligamento esplenocólico, sendo realizada a ligadura de vasos facilitando a elevação anterior e medial do baço. Prosseguiu-se a dissecção através do polo inferior. Com a ligadura dos vasos observou-se uma mudança da coloração do baço que tomou-se isquêmico. A dissecção prosseguiu o mais cefalicamente possível. Elevou-se o pólo inferior do baço expondo-se o pedículo esplênico. A

cauda do pâncreas foi afastada cuidadosamente e iniciou-se a dissecção individual dos vasos hilares com seu clampeamento e secção. Devido a anatomia vascular da região antes de abordar os vasos esplênicos foram clipados diversos ramos secundários. A artéria e veia esplênica foram expostas e clipadas duplamente sendo seccionadas posteriormente, podendo, se necessário, ser realizado pontos.

Após, seguiu-se a dissecção cefalicamente, abordando o ligamento gastroesplênico, dissecando e ligando-se os vasos curtos. Podendo, ainda, restar inserções posteriores estas foram seccionadas com a tesoura e o baço é totalmente liberado, ficando livre na cavidade.

2.14.2 SISTEMA PORTA – HIPERTENSÃO PORTA

O sistema porta é comporto de sangue da veia porta (80%) e pela artéria hepática (20%). A veia porta é formada atrás da cabeça do pâncreas pela confluência das veias esplênica (drenagem do fundo gástrico, terço inferior do esôfago e baço), veia mesentérica superior (drena o cólon ascendente e metade direita do cólon transversal) e a veia mesentérica inferior (drena metade esquerda do cólon transverso, cólon descendente e sigmoide). A veia mesentérica inferior tem algumas alterações anatômicas: ela pode confluir direto para a veia mesentérica superior; direto pela veia porta, na bifurcação das outras duas veias; direto na veia esplênica, sendo esta última o achado mais comum (MONTEIRO, SANTANA, 2012).

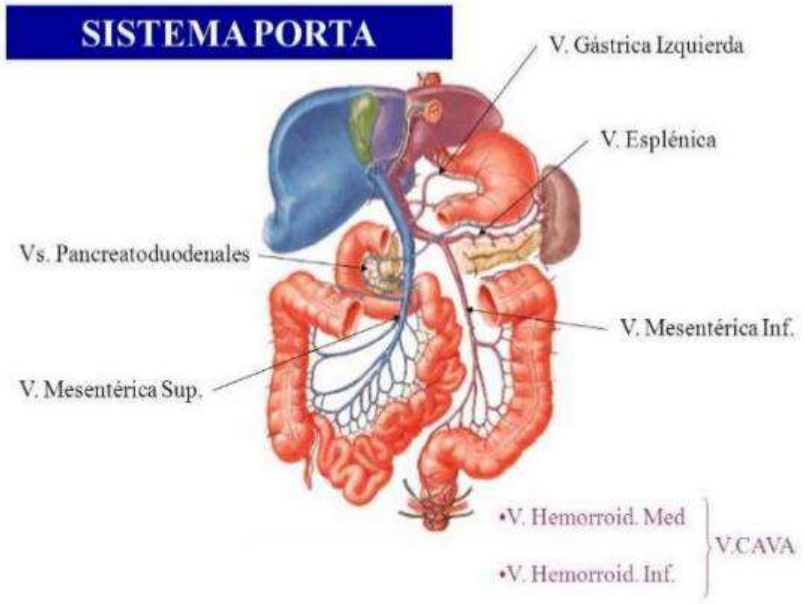

Figura 73: Drenagem venosa do Sistema Porta.

Fonte: https://pt.slideshare.net/olguitavillarroel5/anastomosis-portocava-50150141

A veia porta também recebe outras tributárias menos importantes como a veia gástrica esquerda (a tributária mais importante), veias gástricas curtas, veia gástrica direita ou pilórica, veias gastromentais esquerda e direita (MONTEIRO, SANTANA, 2012).

No hilo do fígado, a veia porta se divide em dois ramos e, por dicotomizações sucessivas, dá origem a ramos de primeira até quarta ordem. O fígado é o único órgão que apresenta dupla circulação aferente, representada pela veia porta e artéria hepática; e uma eferente, representada pelas veias hepáticas. A veia porta constitui um sistema de grande volume e baixa pressão, e a artéria hepática constitui um sistema de pequeno volume e grande pressão. Da veia porta o sangue atinge os sinusoides e se mistura com o da artéria hepática. Dos sinusoides, através de veias centrolobulares e sublobulares, atinge as veias hepáticas e destas chega a veia cava inferior e ao átrio direito (MONTEIRO, SANTANA, 2012). Esse sistema venoso tem a característica específica de ser avalvular, ou seja, suas veias não têm válvulas.

A Hipertensão Porta (HP) é uma síndrome caracterizada pela existência de um bloqueio mecânico ou funcional no sistema porta. Secundário ao bloqueio surgem estase venosa, hipervolemia, hipertensão e circulação colateral distal no sistema. Clinicamente, os pacientes apresentam esplenomegalia, hiperesplenismo, varizes esofagogástricas, hemorragia e alterações hepáticas variáveis com a doença hepática subjacente (MONTEIRO, SANTANA, 2012). Das doenças que comprometem o sistema porta podemos citar:

- Alterações sinusoidais alteração da arquitetura do fígado que leva ao aumento de pressão.
  - Esquistossomose: o depósito de ovos no fígado atrapalha a passagem de sangue;
  - Cirrose alcoólica;
  - Hepatite alcoólica/medicamentosa;
  - Bloqueio crônico da via biliar por cálculo ou tumor leva à cirrose biliar (doença hepática sinusoidal).
- Alterações pré-sinusoidais: T
  - Tumor de via biliar;
  - Tumor de pâncreas;
  - Doença crônica que permitiria alteração do sistema.
- Alterações pós-sinusoidais:
  - Doença (trombose) nas veias que saem do fígado
  - Insuficiência cardíaca direita; insuficiência pulmonar: interferem na drenagem hepática.
  - Doença de Buch Chiari obstrução da drenagem venosa.

- Tromboflebite da veia porta em recém-nascidos: a veia umbilical de um recém-nascido (RN) drena direto na veia porta. Caso o RN precise de acesso venoso na veia umbilical, ele está propenso a desenvolver o estado de tromboflebite em ambas as veias umbilical e porta.

A HP pode chegar a 25 mmHg, sendo o normal até 14 mmHg. O aumento da pressão pode acarretar o aumento de volume sanguíneo que leva ao aumento do diâmetro das veias como a esplênica, que fica muito tortuosa e o baço começam a acumular sangue, gerando a esplenomegalia. O baço destrói as hemácias e passa a armazenar plaquetas e leucócitos, então teremos um hiperesplenismo (aumento da função do baço) que pode levar à anemia crônica. Esse hiperesplenismo pode ser vermelho (verdadeiro) ou branco (falso). O primeiro ocorre a deficiência real de plaquetas e leucócitos por aumento da hemólise; já o segundo as plaquetas e leucócitos estão presentes, mas apenas armazenados no baço. Além disso, ainda ocorre as circulações colaterais que são uma tentativa do organismo de diminuir a pressão do sistema porta. A mais importante é a relacionada à veia gástrica esquerda e à veia retal inferior. O aumento do fluxo sanguíneo para ambas as veias geram as varizes gastroesofágicas e as hemorroidas, respectivamente. O rompimento dessas veias pode gerar hemorragia digestiva alta (HDA) por hematêmese, pode gerar melena e hematoquezia.

Na HP, a circulação colateral causa redução do fluxo porta, mas é compensada pelo aumento do fluxo das artérias hepáticas. Além das substâncias absorvidas no intestino, a veia porta conduz ao fígado hormônios, entre os quais, a insulina, indispensáveis ao trofismo e à biologia normal das células hepáticas. A privação total de sangue porta ao fígado, como na anastomose porto-cava, provoca alterações morfológicas e funcionais hepáticas, com evidente alteração da capacidade de regeneração do fígado, que é o chamado Efeito Hepático de Derivação (EPS). Esse efeito provoca um quadro clínico sistêmico caracterizado por alterações neuropsíquicas, pois muitas substâncias que seriam metabolizadas no fígado vão direto para o cérebro, o que acarreta em encefalopatia hepática (MONTEIRO, SANTANA, 2012).

O diagnóstico pode ser feito através de ultrassom abdominal ou endoscopia digestiva alta (EDA) na qual é possível analisar as varizes esofágicas e até fazer um tratamento por meio da esclerose endoscópica, ligadura elástica e ou balão. O melhor tratamento é o cirúrgico.

A abordagem da hipertensão porta pode ser dividida em:

Métodos não-derivativos	Derivações venosas
Esplenectomia	Clássicas: Anastomose porto-cava Anastomose esplenorrenal Anastomose mesentérico-cava
Desconexão ázigo-porta (DAP) - DAP externa - DAP externa e interna - Operação de Sugiura	Seletiva: anastomose esplenorrenal distal
	Superseletivas: anastomose da VGE com a VCI.

MONTEIRO, SANTANA, 2012).

Os métodos não derivativos são aqueles que não promovem diretamente a redução da pressão porta. As vantagens desses métodos são: ausência de EPS e a cura do hiperesplenismo proporcionada pela remoção do baço. A principal desvantagem é a recidiva hemorrágica (MONTEIRO, SANTANA, 2012). A esplenectomia é utilizada no tramaneto da HP no esquistossomóticoo, com ou sem antecedentes de hemorragia Nesses pacientes, o incômodo causado pela esplenomegalia e a presena de hiperesplenismo vermelho justificam a indicação para tal cirurgia. Além disso, a esplenectomia é uma operação fundamental da maioria das técnicas de desconexão àzigo-porta (MONTEIRO, SANTANA, 2012).

Na desconexão ázigo-porta externa do esôfago e estômago, faz-se primeiro a esplenectomia, e depois o cirurgião se preocupa em desvascularizar a curvatura menor do estômago, por meio da ligadura dos vasos gástricos esquerdos e direitos. Depois, ocorre a desvascularização da curvatura menor e a desvascularização externa do esôfago por meio da ligadura de veias periesofágicas. Por fim, faz-se uma piloroplastia, pois o estômago não está funcionante (MONTEIRO, SANTANA, 2012). Já a desconexão ázigo-porta externa e interna, além do que foi feito na externa, faz- se ainda a abertura do esôfago e estômago, com sutura das varizes no interior desses órgãos.

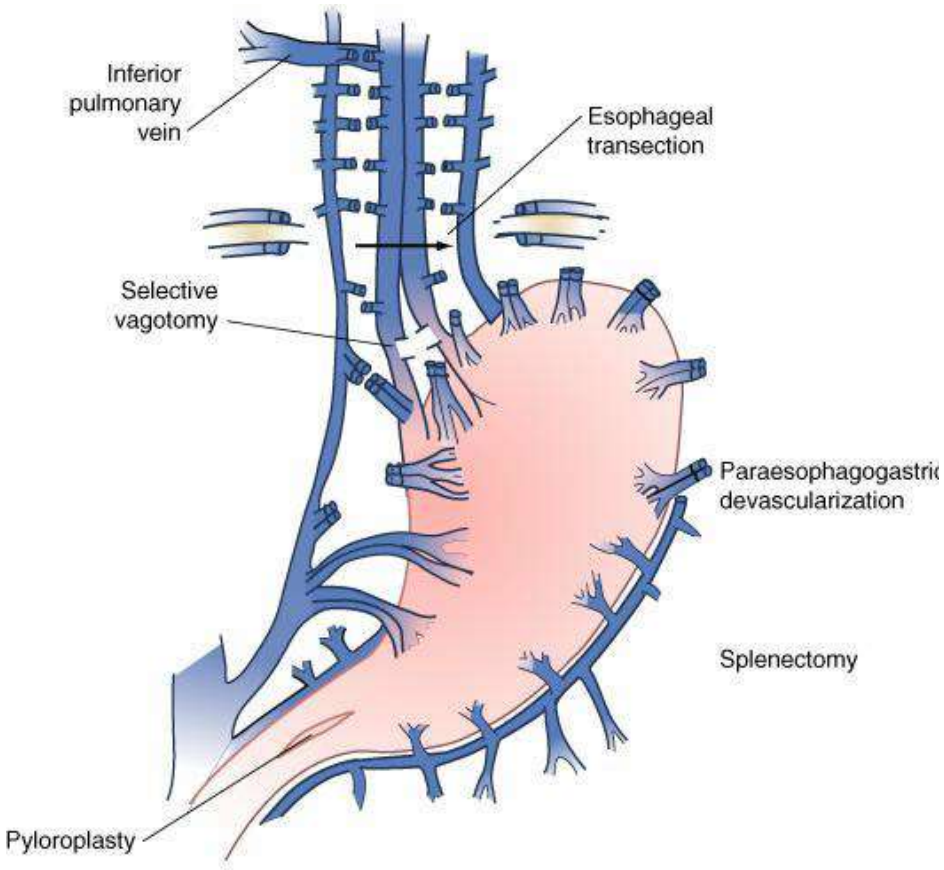

Figura 74: Desconexão ázigo-porta.

Fonte: http://www.misodor.com/HIPERTENSAO%20PORTAL.php

A operação de Sugiura é a técnica de desconexão mais radical e diferente das demais. A operação é realizada por toracotomia e laparotomia, no mesmo ato operatório, em pacientes com bom risco cirúrgico, ou em dois tempos, nos pacientes graves (MONTEIRO, SANTANA, 2012).

As derivações venosas tem por objetivo diminuir as hemorragias das varizes gastroesofágicas, além de aliviar a pressão porta. Porém, com elas veio o desenvolvimento das EPS e da deteriorização da função hepática (MONTEIRO, SANTANA, 2012). A primeira é a **anastomose porto-cava** que é a mais eficiente das derivações venosas. Reduz a pressão porta, causando o desaparecimento completo das varizes e a consequente proteção contra hemorragia. Contudo, provoca degradação de função hepática e uma incidência de 50% a 70% de EPS. Atualmente, tem sido pouco utilizada em pacientes cirróticos, e há muito foi proscrita no esquistossomótico (MONTEIRO, SANTANA, 2012). Pode ser de dois jeitos: anastomose termino-lateral, também chamada de fístula de Eck; e a anastomose látero-lateral. Nela deve-se desconectar todos os vasos da pequena (artéria pilórica) e grande curvatura (artéria gastromental direita). Desse modo, o ângulo de His (formado pelo esôfago abdominal e o fundo gástrico) deixa de existir e deve-se fazer uma válvula anti-refluxo, para prevenir contra a doença do

Refluxo Gastroesofágico (DRGE). Além disso, deve-se fazer uma piloroplastia, pois ocorre lesão do nervo vago, deixando o estômago em estase.

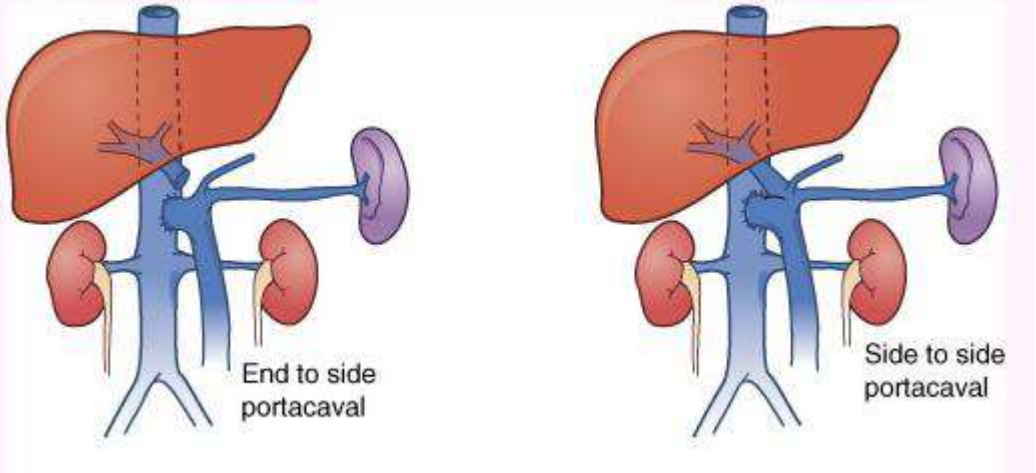

Figura 75: Anastomose porto-cava termino-lateral e anastomose porto-cava látero-lateral.

Fonte: http://www.misodor.com/HIPERTENSAO%20PORTAL.php

A **anastomose esplenorrenal (AER)** apresenta o mesmo princípio da anastomose porto-cava (APC), isto é, redução global da pressão porta. Foi idealizada na tentativa de reduzir as complicações da APC. Sua execução exige esplenectomia, feita no mesmo procedimento da anastomose. É necessária a esplenectomia porque secciona-se a veia esplênica perto do hilo esplênico, para depois liga-la à veia renal. Após a esplenectomia, o coto da veia esplênica é anastomosado com a veia renal esquerda (MONTEIRO, SANTANA, 2012).

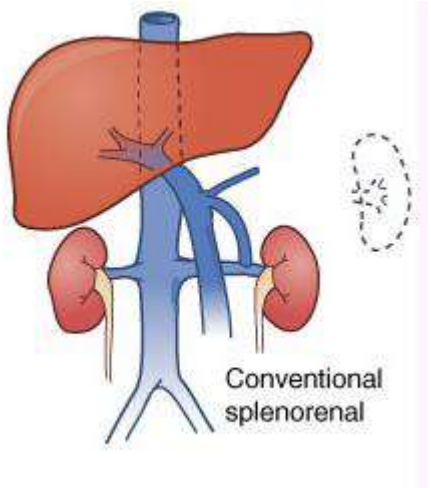

Figura 76: Anastomose esplenorrenal próxima.

Fonte: http://www.misodor.com/HIPERTENSAO%20PORTAL.php

Por fim, temos as derivações seletivas, representada pela **anastomose esplenorretal distal (AERD)**. Essa técnica incorpora princípios anteriores atraentes, como a redução seletiva da pressão na área das varizes e a manutenção do fluxo porta, evitando, assim, as complicações das derivações clássicas. Teoricamente, ela aproveita a parte positiva das derivações clássicas como a proteção hemorrágica, e o aspecto benéfico dos métodos não-derivativos, como a manutenção do fluxo porta. Consiste na secção da veia esplênica, rente ao tronco mensentérico-portam e na anastomose da parte distal da veia esplênica com a veia renal esquerda ou com a veia cava inferior, mantendo o baço *in situ*. A seguir, é feita a ligadura e secção das veias gástricas esquerda, gástrica direita e gastromental direita, que são responsáveis pela comunicação entre o território direito ou hepático (hipertenso) e o esquerdo ou esplênico (hipotenso) (MONTEIRO, SANTANA, 2012). É a cirurgia mais empregada para a hipertensão portal.

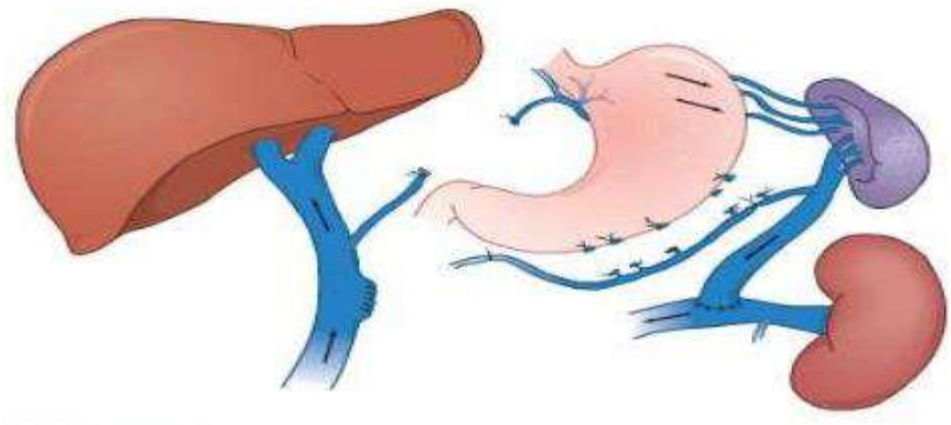

Figura 77: Derivação seletiva - Anastomose esplenorrenal distal.
Fonte: https://pt.slideshare.net/aillynbianchi/hipertenso-portal

Ao final da aula eu fiquei junto com a monitora Thaís revisão os nós de cirurgião e também sutura. Suturei sozinha um fígado, com a sutura em “U” deitado (de Wolf). Abaixo, segue a foto do meu trabalho.



Figura 78: Sutura em “U” deitado em fígado.

3 REFERÊNCIAS

BOZZINI N et. al., Miomatose Uterina. Projeto Diretrizes da Assoc. Méd. Bra. e Cons. Fed. Med. Federação Brasileira das Sociedades de Ginecologia e Obstetrícia. 2002.

GAMA-RODRIGUES, J. J., JACOB, C. E., BRESCIANI, C. J. C. - Tumores do Estômago. In: Gama-Rodrigues, J. J., Machado, M. C. C., Rasslan, S. - Clínica Cirúrgica do Hospital das Clínicas da Faculdade de Medicina da Universidade de São Paulo. Barueri, SP: Manole, 2008, pag. 672-684.

KOCH OO, KAINDLSTORFER A, ANTONIOU SA, ASCHE KU, GRANDERATH FA, POINTNER R. Laparoscopic Nissen versus Toupet fundoplication: objective and subjective results of a prospective randomized trial. Surg Endosc. 2012 Feb;26(2):413-22.

LUMSDEN MA, WALLACE EM. Clinical presentation of uterine fibroids. Baillieres Clin Obstet Gynaecol 1998;12:177-95. MONTEIRO, Ernesto Lentz de Carvalho; SANTANA, Euclides de Matos. Técnica cirúrgica. Rio de Janeiro: Guanabara Koogan, 2012.

NOVOA N, BENITO P, JIMÉNEZ MF, JUAN A, LUIS ARANDA J, VARELA G. Reconstruction of chest wall defects after resection of large neoplasm: ten-year experience. Interact Cardiovascular Thorac Surg. 2005;4(3):250-5. Epub 2005 Mar 30.

PARKER WH. Uterine myomas: management. Fertility and Sterility 2007;88:255-271.

RYAN KJ, BERKOWITZ RS, BARBIERI RL, DUNAIF A. The uterine corpus. In: Kistner`s Gynecology and Women`s Health (7th edition). Mosby.121- 127.

STEFANIDIS D, HOPE WW, KOHN GP, REARDON PR, RICHARDSON WS, FANELLI RD. Guidelines for surgical treatment of gastroesophageal reflux disease. Surg Endosc. 2010 Nov;24(11):2647-69. ZINNER, Michael J., ASHLEY Stanley W, "The evolution of surgical treatment for Gastroesophageal reflux disease", in Maingot's Abdominal Operations, 11ª ed, Estados Unidos da América: Michael Zinner and Stanley Ashley, 2007.

TOYDEMIR T, TEKIN K, YERDEL MA. Laparoscopic Nissen versus Toupet fundoplication: assessment of operative outcomes. J Laparoendosc Adv Surg Tech A. 2011 Oct;21(8):669-76.

VAKIL N. Disease definition, clinical manifestations, epidemiology and natural history of GERD. Best Pract Res Clin Gastroenterol. 2010 Dec;24(6):759-64.

Capítulo 7

10.37423/240509038

GESTÃO EM SAÚDE NO PERFIL DE ENSINO MÉDICO ATUAL E A EXPERIÊNCIA DA LIGA ACADÊMICA DE GESTÃO E EMPREENDEDORISMO MÉDICO (LAGEM)

Kawanna Izabella Buzzo Feitosa — *Universidade Positivo*

Milene Krefer Machado — *Universidade Positivo*

Isadora Finger Mascarello — *Universidade Positivo*

Raffaela Slompo Caporrino — *Universidade Positivo*

Luís Felipe de Moura Patel — *Universidade Positivo*

Giovana Camili Maluf — *Faculdades Pequeno Príncipe*

Natan Benvegnu do Nascimento — *Universidade Positivo*

Júlia Liz Longhi de Oliveira — *Pontifícia Universidade Católica do Paraná*

Mariane Regina Rigo — *Hospital da Cruz Vermelha*

HISTÓRIA E ORGANIZAÇÃO DA LIGA: A Liga Acadêmica de Gestão e Empreendedorismo Médico (LAGEM) surgiu no ano de 2022 a partir de acadêmicas de medicina interessadas em estudar e aprender mais sobre gestão em saúde. Atualmente a liga realiza atividades e pesquisas na área de gestão. **INTRODUÇÃO:** A gestão e administração são ciências sociais que envolvem pessoas. Desse modo, na gestão se faz uso de conhecimentos e funções necessárias para atingir de forma eficiente os objetivos de uma organização. No cenário globalizado atual, a habilidade de gerir mostra ser essencial para o âmbito pessoal e profissional. Contudo, a gestão ainda encontra uma barreira quando relacionada ao contexto educacional das universidades de medicina, que não tem evoluído para se adaptar à conjuntura moderna e às demandas do mercado. Dessa forma, gestão em saúde, empreendedorismo e administração da carreira médica continuam sendo negligenciados quando se trata da matriz curricular das Instituições de Ensino Superior (IES), que muitas vezes não apresentam a disciplina ou não têm a qualidade necessária para o aprendizado. **OBJETIVO**: O objetivo desta pesquisa é avaliar a presença da disciplina gestão em saúde e sua abordagem no curso de medicina em IES do Sul do país. Além disso, comparar a aplicação da matéria em IES públicas e privadas e a carga horária definida para cada instituição. **METODOLOGIA**: Foram analisadas as matrizes curriculares de 57 escolas de Medicina, públicas ou privadas, da região Sul do país, disponíveis no site das IES em questão. Os termos utilizados como referência para a busca das disciplinas desejadas foram: gestão, administração e planejamento. Os dados foram calculados através de média simples e percentual. Para comparação dos dados, foi realizada uma busca na literatura dos últimos 5 anos sobre a implementação da disciplina de gestão em saúde nas universidades do país. **RESULTADO**: Das 57 Instituições de Ensino Superior no Sul do Brasil, dentre elas, 33,3% são IES públicas e 66,6% são privadas. Quanto à presença da disciplina de gestão em saúde na matriz curricular, apenas 14 (24,56%) das IES apresentaram a cadeira na grade de ensino. Além disso, os dados evidenciam um claro predomínio do ensino sobre gestão em saúde nas IES privadas, representando 64,28% (n=9), enquanto as IES públicas representam apenas 35,7% (n=5). Por fim, é possível notar uma grande variação na carga horária das IES que oferecem o ensino da disciplina, que vai de 20 horas até 120 horas dependendo da instituição. **CONCLUSÃO:** O déficit no ensino de gestão em saúde pode afetar a atividade médica, tanto na gestão direta de ambientes de saúde, quanto na compreensão de medidas tomadas por seus gestores e convênios. Com a avaliação, foi possível perceber que o ensino sobre gestão em saúde ainda é incipiente na maior parte das IES avaliadas, e, quando presente, parece ser pouco explorado considerando a variação de carga horária. Desse modo, uma reformulação da matriz

curricular nos cursos de medicina precisa ser considerada para acompanhar as demandas do mercado médico atual.

Palavras-chave: Gestão em Saúde, Instituições de Ensino Superior, Empreendedorismo Médico.

REFERÊNCIAS:

Higa E de FR, Hafner MLMB, Tonhom SF da R, Taipeiro E de F, Moreira HM, Guimarães APC, et al.. Indicadores de avaliação em gestão e saúde coletiva na formação médica.Rev bras educ med [Internet]. 2013Jan;37(1):52–9. Available from: https://doi.org/10.1590/S0100-55022013000100008

Slawka, E., & Novais, M. E. (2021). Gestão em saúde: nova disciplina nos cursos de medicina. *Revista De Medicina*, *100*(3), 212-219. https://doi.org/10.11606/issn.1679- 9836.v100i3p212-219

Vieira JE, Bellodi PL, Marcondes E, Martins MA. Atividades Práticas Dirigem Escolha de Disciplinas Eletivas no Curso Médico. Rev Bras Educ Med. 2020;29(1):51-54. doi: https://doi.org/10.1590/1981-5271v29.1-008.

Capítulo 8

10.37423/240509041

IMPORTÂNCIA DA DOAÇÃO DE SANGUE E ESTOQUES ADEQUADOS: GARANTINDO RESERVAS SANGUÍNEAS PARA EMERGÊNCIAS MÉDICAS

Jairlane Garcia De Freitas — *FIMCA*

Parllen Gomes Fernandes — *FIMCA*

Letícia Nunes França da Silva — *FIMCA*

Rafael Zondonadi de Souza — *FIMCA*

Isabele Vitória Martins Maia — *FIMCA*

Tonn Macedo Johnson Witt Silva — *UNINASSAU*

Pedro Felipe de Oliveira Pedralli — *FIMCA*

Luiz Eduardo Fernandes — *FIMCA*

Larissa Guimarães Damasceno — *FIMCA*

Leticia França Cavalheiro — *FIMCA*

Resumo: A doação de sangue desempenha um papel crucial na saúde pública, fornecendo sangue e produtos sanguíneos essenciais para o tratamento de uma variedade de condições médicas. No entanto, manter estoques adequados de sangue é um desafio constante em muitas partes do mundo. Esta revisão se propõe a examinar a importância da doação de sangue e a necessidade de garantir estoques adequados para atender às demandas médicas emergenciais. O objetivo deste estudo é analisar a importância da doação de sangue e destacar a necessidade de estratégias eficazes para garantir estoques suficientes de sangue para atender às demandas médicas. Para atingir esse objetivo, foi realizado como método uma revisão bibliográfica em bases de dados científicas, incluindo PubMed, Scopus e Web of Science, utilizando termos de busca como "doação de sangue", "estoques de sangue", "importância da doação de sangue", entre outros. Artigos relevantes publicados em inglês e português foram selecionados para análise. Os resultados destacam a importância da doação regular de sangue para garantir estoques adequados, especialmente em momentos de emergência. Campanhas de conscientização pública, incentivos para doadores e parcerias com organizações da sociedade civil podem desempenhar um papel significativo na promoção da doação de sangue. Além disso, políticas governamentais que apoiam e facilitam a doação de sangue são essenciais para manter estoques suficientes para atender às necessidades médicas. Em conclusão, a doação de sangue é um ato altruístico que salva vidas e é fundamental para a saúde pública. É imperativo que sejam implementadas estratégias eficazes para promover a doação regular de sangue e garantir estoques adequados para atender às demandas medicas. A conscientização pública, o apoio governamental e a colaboração entre diversas partes interessadas são essenciais para alcançar esse objetivo e garantir que pacientes tenham acesso ao tratamento necessário quando precisarem.

Palavras-chave: doação de sangue; estoques sanguíneos; importância da doação de sangue e Conscientização.

INTRODUÇÃO

A doação de sangue é um pilar essencial da saúde pública, fornecendo recursos vitais para o tratamento de uma ampla gama de condições médicas, desde procedimentos cirúrgicos de emergência até o gerenciamento de doenças crônicas. Pois é um ato de solidariedade que salva vidas e é crucial para o funcionamento eficaz dos sistemas de saúde. Ela ajuda a garantir que haja um suprimento estável de sangue e componentes sanguíneos, que são necessários para uma variedade de tratamentos médicos. Isso inclui não apenas emergências médicas, como acidentes e cirurgias, mas também o suporte a pacientes com condições crônicas, como anemia e câncer.

Nesse sentido, a disponibilidade contínua de sangue e produtos sanguíneos é fundamental para garantir que pacientes em todo o mundo recebam o tratamento necessário quando enfrentam crises de saúde. A doação regular de sangue por doadores saudáveis é vital para manter esse suprimento, permitindo que os serviços de saúde respondam não só a situações de emergência, mas também forneçam tratamentos contínuos para pacientes com doenças crônicas.

Os bancos de sangue desempenham um papel crucial na gestão desses recursos, garantindo que o sangue coletado seja seguro e distribuído de forma eficiente onde e quando necessário. Eles também são responsáveis por realizar testes rigorosos para detectar doenças transmissíveis e garantir a compatibilidade do sangue com os pacientes que o receberão.

A conscientização pública sobre a importância da doação de sangue e o encorajamento da participação regular são fundamentais para manter um suprimento estável de sangue. Campanhas de doação de sangue e programas educacionais podem ajudar a aumentar o número de doadores e garantir que as reservas de sangue sejam suficientes para atender às necessidades dos pacientes.

No entanto, apesar da sua importância indiscutível, a manutenção de estoques adequados de sangue é um desafio constante que muitos sistemas de saúde enfrentam. Não se trata apenas de uma questão restrita a países em desenvolvimento; mesmo em economias avançadas, garantir uma reserva adequada de sangue pode ser uma tarefa complexa e exigente.

Esta revisão propõe-se a investigar minuciosamente a importância da doação de sangue em contextos globais e a urgência de estabelecer estratégias eficazes para assegurar que os estoques de sangue sejam suficientes para atender às necessidades médicas emergenciais e de rotina.

Ao examinar criticamente os fatores que impactam a disponibilidade de sangue, esta revisão destacará a importância da conscientização pública. Além disso, serão exploradas iniciativas colaborativas com

organizações da sociedade civil e o setor privado, bem como a implementação de políticas governamentais favoráveis à doação de sangue.

MATERIAIS E MÉTODOS

Neste estudo de revisão bibliográfica, adotamos uma metodologia que envolveu a seleção criteriosa e a análise de diversas fontes de informação pertinentes à importância da doação de sangue. Inicialmente, nos voltamos para bases de dados científicas conceituadas, como PubMed, Scopus e Web of Science, para identificar artigos relevantes. Utilizamos uma combinação abrangente de termos de busca, como "doação de sangue", "reservas sanguíneas", e "estoques adequados", visando cobrir amplamente o escopo do tema.

Estabelecemos critérios de inclusão rigorosos para garantir a qualidade e a relevância dos artigos selecionados. Consideramos estudos originais publicados em periódicos científicos revisados por pares, ensaios clínicos randomizados, revisões sistemáticas e meta-análises. Por outro lado, excluímos artigos que não estavam diretamente relacionados ao desenvolvimento de anticorpos monoclonais para doenças autoimunes ou que não atendiam aos critérios de qualidade estabelecidos.

O processo de seleção e análise dos estudos envolveu uma triagem inicial dos títulos e resumos, seguida pela leitura completa e análise criteriosa dos artigos selecionados. Durante essa fase, foram extraídas informações relevantes sobre o tema em questão.

A síntese e apresentação dos resultados foram conduzidas de maneira clara e objetiva. Utilizamos tabelas para resumir os principais achados dos estudos revisados e para apoiar nossas análises e conclusões. Além disso, realizamos uma análise crítica dos estudos incluídos, destacando tanto suas forças quanto suas limitações, bem como possíveis viéses.

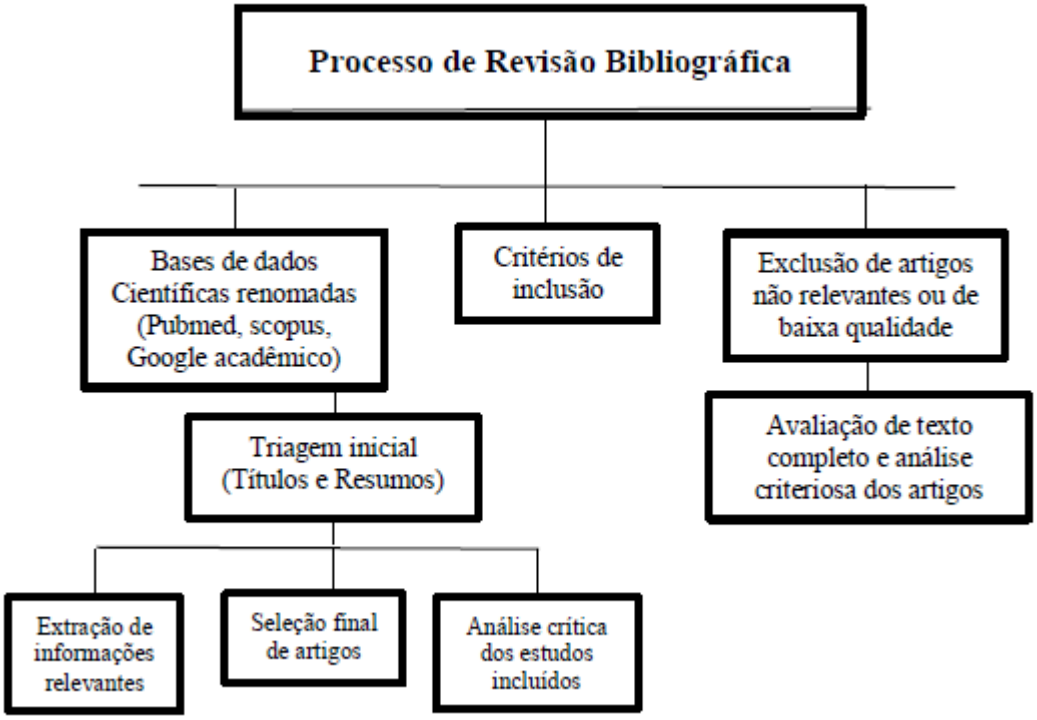

RESULTADOS E DISCUSSÃO

Esta tabela resume os resultados e discussões sobre a importância da doação de sangue e a manutenção de estoques adequados para emergências médicas e tratamentos de rotina.

Tabela 1- Descrição das características e resultados dos estudos sobre a Importância da Doação de Sangue e Estoques Adequados

Tópico	Resultados e Discussões	Referências
Impacto da Doação de Sangue na Saúde Pública	De acordo com estudo da Organização Mundial da Saúde (OMS), a disponibilidade contínua de sangue e produtos sanguíneos é essencial para garantir tratamentos eficazes e salvar vidas em emergências médicas (WHO, 2017). Uma pesquisa realizada por American Red Cross (2020) revelou que a doação de sangue é crucial para o sucesso de procedimentos cirúrgicos de emergência, como transfusões em casos de trauma e complicações durante cirurgias.	American Red Cross (2020) Organização Mundial da Saúde (2017)

Efetividade das Campanhas de Doação de Sangue	Um estudo conduzido por Masser et al. (2018) analisou o impacto das campanhas de doação de sangue na Austrália e descobriu que estratégias de engajamento público, como campanhas de mídia e eventos comunitários, contribuíram significativamente para o aumento do número de doadores voluntários. Segundo um relatório da AABB (2019), programas de incentivo, como campanhas de reconhecimento e incentivos financeiros, também demonstraram ser eficazes na motivação dos doadores a retornarem para doar regularmente.	AABB (2019) Masser et al. (2018)
Desafios na Manutenção de Estoques Adequado	Estudos indicam que a escassez de doadores voluntários é um dos principais desafios na manutenção de estoques de sangue adequados (WHO, 2017; AABB, 2019). Barreiras logísticas, como a falta de instalações de coleta de sangue acessíveis e equipadas, também podem dificultar a coleta eficiente de sangue (American Red Cross, 2020).	AABB (2019) American Red Cross (2020) Organização Mundial da Saúde (2017)
Importância da Doação de Sangue Regular e Voluntária	A doação regular e voluntária é fundamental para garantir a disponibilidade contínua de sangue seguro (Masser et al., 2018; AABB, 2019). Conscientização pública é crucial para promover uma cultura de doação (OMS, 2017).	AABB (2019) Masser et al. (2018) Organização Mundial da Saúde (2017)
Estratégias para Garantir Estoques Sanguíneos Sustentáveis	Sugere-se a implementação de programas de educação e conscientização em saúde pública, visando informar e motivar mais pessoas a se tornarem doadoras voluntárias (American Red Cross, 2020; WHO, 2017). Além disso, investimentos em tecnologia e sistemas de gestão de estoques de sangue podem ajudar a melhorar a eficiência e a segurança da cadeia de suprimentos de sangue (AABB, 2019).	American Red Cross (2020) Organização Mundial da Saúde (2017)

Fonte: Autoria Própria

Baseando-se na tabela 1, pode-se discutir a importância vital da doação de sangue para a saúde pública e as estratégias para superar os desafios associados à manutenção de um suprimento adequado de sangue. Impacto da Doação de Sangue na Saúde Pública.

A doação de sangue é um pilar fundamental para o funcionamento eficaz dos sistemas de saúde. Conforme destacado pela OMS e pela American Red Cross, o sangue e seus produtos são cruciais em emergências médicas e procedimentos cirúrgicos, salvando inúmeras vidas. A disponibilidade de sangue seguro e em quantidade suficiente é, portanto, uma questão de saúde pública de alta prioridade.

As campanhas de doação de sangue desempenham um papel significativo no aumento do número de doadores voluntários. Estudos como o de Masser et al. e relatórios da AABB mostram que o engajamento público e programas de incentivo são estratégias eficazes para encorajar tanto a doação inicial quanto o retorno dos doadores.

A escassez de doadores e barreiras logísticas são desafios persistentes. A falta de instalações de coleta e a dificuldade em manter um estoque de sangue adequado são preocupações que exigem atenção contínua e soluções inovadoras.

Desta forma, A doação regular e voluntária é essencial para garantir um suprimento constante de sangue. A conscientização pública é um fator chave para cultivar uma cultura de doação e garantir que as reservas de sangue sejam sustentáveis.

A implementação de programas educacionais e de conscientização é sugerida para motivar mais pessoas a se tornarem doadoras. Além disso, investir em tecnologia e sistemas de gestão pode aumentar a eficiência e segurança da cadeia de suprimentos de sangue.

Essa discussão ressalta a complexidade e a importância da doação de sangue, bem como as abordagens multifacetadas necessárias para garantir que os sistemas de saúde possam contar com um suprimento adequado de sangue para atender às necessidades dos pacientes. É um chamado à ação para indivíduos, comunidades e governos para trabalharem juntos em prol de um objetivo comum: salvar vidas através da doação de sangue.

CONCLUSÃO

A revisão bibliográfica conduzida revelou a importância crítica da doação de sangue para manter reservas sanguíneas adequadas e garantir o atendimento eficaz em emergências e tratamentos médicos diversos. O uso de bases de dados científicas renomadas, como PubMed, Scopus e Web of Science, permitiu uma seleção rigorosa de estudos de alta qualidade, incluindo ensaios clínicos randomizados, revisões sistemáticas e meta-análises.

A aplicação de critérios de inclusão bem definidos e a exclusão de estudos não pertinentes asseguraram a relevância e a robustez dos dados analisados. A triagem inicial dos artigos, seguida pela leitura detalhada e análise criteriosa, possibilitou a extração de informações fundamentais sobre o tema. A síntese e apresentação dos resultados foram realizadas de forma clara, utilizando tabelas para resumir os principais achados e facilitando a visualização das conclusões.

A análise crítica dos estudos incluídos destacou suas forças, limitações e possíveis vieses, proporcionando uma compreensão abrangente e equilibrada da literatura existente. Essa abordagem meticulosa contribui para o avanço do conhecimento sobre a doação de sangue e reforça a necessidade contínua de conscientização e incentivo à doação regular.

A revisão sublinha a importância de políticas públicas e campanhas de sensibilização para aumentar a participação da população na doação de sangue, visando a manutenção de estoques seguros e suficientes para atender às demandas da saúde pública.

REFERÊNCIAS

AABB. (2019). AABB Blood Collection, Utilization, and Patient Blood Management Survey Report. Disponível em: https://www.aabb.org/news-resources/resources/hemovigilance/aabb-surveys-and-reports. Acesso em 28 de maio de 2024.

American Red Cross. (2020). Blood Supply and Demand Report. Disponível em: https://www.redcrossblood.org/donate-blood/how-to-donate/how-blood-donations-help/blood-needs-blood-supply.html. Acesso em 28 de maio de 2024.

Masser, B. M., France, C. R., & Stone, G. L. (2018). Increasing blood donor return rates: a systematic review and meta-analysis of behavioral interventions. Transfusion, 58(10), 2421-2429.

Organização Mundial da Saúde. (2017). Blood donor selection: guidelines on assessing donor suitability for blood donation. Disponível em: https://www.who.int/publications/i/item/9789241548519. Acesso em 28 de maio de 2024.

Capítulo 9

10.37423/240509044

DOENÇA DO REFLUXO GASTROESOFAGICO: CASUÍSTICA CIRURGICA EM HOSPITAL-ESCOLA QUATERNÁRIO

CIRENIO DE ALMEIDA BARBOSA	*Universidade Federal de Ouro Preto*
ADÉBLIO JOSE DA CUNHA	*Pontifícia Universidade Católica de Minas Gerais*
DEBORA HELENA DA CUNHA	*Universidade Federal de Ouro Preto*
RONALD SOARES DOS SANTOS	*Santa Casa de Misericórdia de Belo Horizonte*
ALYNE IARA MONTEIRO DE CARVALHO	*Universidade Federal de Ouro Preto*
RODRIGO MARTINS SALES	*Universidade Federal de Ouro Preto*
NATALIA XAVIER FERREIRA	*Universidade Federal de Ouro Preto*
FLAVIA BEDETI NEVES	*Universidade Federal de Ouro Preto*

INTRODUÇÃO: A doença do refluxo gastresofágico (DRGE) é definida como sendo a condição que se desenvolve quando o refluxo do conteúdo gástrico causa sintomas e ou complicações. Os pacientes da DRGE, mormente aqueles com evolução de longa data, podem apresentar complicações, tais como esôfago de Barrett (EB), estenose péptica e hemorragia. A principal é o EB por sua predisposição em progredir para adenocarcinoma. Outra complicação é a estenose péptica, sendo mais frequente naqueles com esofagite grave. **MÉTODO:** É apresentada a casuística de 723 pacientes operados no Complexo Hospitalar da Santa Casa e Hospital São Lucas de Belo Horizonte, no período de setembro de 2010 a janeiro de 2021. **RESULTADOS:** Dos pacientes operados, 54% do sexo masculino e 46% do feminino, idade de 21 anos a 77 anos. Todos os pacientes apresentavam o diagnóstico deDRGE após longo tratamento clínico sem sucesso, cujas principais manifestações clínica seram pirose e regurgitação. Nove pacientes apresentavam colelitíase associada, tratada no ato cirúrgico. Os pacientes foram encaminhados para consulta ambulatorial, mantidos em rigorosa observação clínica e submetidos a pHmetria de 24 horas; endoscopia com biópsia(720 pacientes), com grau de esofagite grau II e III, conforme Savary-Miller; esofagomanometria (670 pacientes) e tomografia computadorizada em 14 pacientes. Não foram realizadas medidas do pH esofágico em 53 primeiros pacientes, por não possuirmos, à época, equipamento adequado. Fazia-se hiatoplastia de Nissen com três a quatro pontos, envolvendo em “X” os dois braços do pilar diafragmático, com fio inabsorvível. Todos os pacientes tiveram seu seguimento ambulatorial feito pelo cirurgião que os operou; o mais antigo com 35 meses de operado e o mais recente com 10 meses. Apenas dois pacientes apresentaram complicações graves: um deles, no sexto mês pós-operatório, na endoscopia de controle, mostrou estenose parcial da válvula. O outro, após 30 dias de cirurgia, impactou um fragmento de 10 cm de carne no esôfago médio. Os demais pacientes se apresentam totalmente assintomáticos e reintegrados às suas funções cotidianas. **DISCUSSÃO:** Os principais métodos de diagnóstico são a endoscopia digestiva alta (EDA) e a pHmetria. AEDA identifica a presença de esofagite, complicações com o esófago de Barrett, estenose ou úlceras esofágicas e ainda hérnia de hiato. Não avalia o refluxo, apenas as eventuais consequências. A pHmetria esofágica caracteriza o padrão do refluxo e reconhece alterações nos valores de pH do esófago, constituindo estas alterações o melhor predictor de prognóstico da sintomatologia pós-cirúrgica. **CONCLUSÃO:** Não se identifica lesões da mucosa, alterações anatómicas ou refluxo não ácido. Os resultados mostraram que a fundoplicaturapor via laparoscópica é um método seguro para a cura da doença por refluxo gastroesofágico, estando indicada em suas complicações e em pacientes refratários ao tratamento clínico, pelo baixo índice de morbimortalidade apresentado.

Palavras-chave: DRGE, Esôfago de Barrett, Cirurgia.

Capítulo 10

10.37423/240509049

SÍNDROME DE WEST: UMA ABORDAGEM DIAGNÓSTICA, EVOLUÇÃO CLÍNICA E REVISÃO

THIAGO MUNIZ BORGES

UNIVERSIDADE MUNICIPAL DE SÃO CAETANO DO SUL



Introdução: A Síndrome de West se caracteriza como uma encefalopatia epiléptica constituída por três principais condições: Espasmos musculares infantis, majoritariamente em clusters, atraso no desenvolvimento neuropsicomotor e padrão de hipsarritmia evidenciada no eletroencefalograma. A patologia é dividida em 2 grupos, sendo o primeiro a forma criptogenética, em que o paciente não apresenta lesão neurológica prévia ou comorbidades, e o segundo a forma sintomática, em que os pacientes já apresentam uma lesão neurológica prévia. Seu pico de incidência se dá em crianças entre 5 e 8 meses. O prognóstico da doença é grave e o tratamento deve ser iniciado o mais rápido possível de acordo com a classificação da forma. Apresentação do caso: Um menino de 9 meses, residente no estado de Goiás, foi levado pelos pais a um centro médico especializado devido a frequentes episódios de contrações musculares e atraso no desenvolvimento motor. O paciente é o segundo filho da família, e a mãe teve uma gravidez sem complicações. Os pais começaram a notar espasmos musculares no bebê desde que ele tinha 5 meses de idade, que se manifestavam principalmente durante períodos de descanso e sono. Além disso, o desenvolvimento motor do bebê estava atrasado, ainda não conseguindo realizar ações como virar-se ou sentar sem suporte. Discussão: A síndrome apresentada na forma sintomática constitui 80% dos casos e inclui os pacientes que possuem uma causa para o atraso no desenvolvimento ou para as crises epilépticas antes da aparição dos espasmos. Já os pacientes da forma criptogenética não apresentam causa aparente e os espasmos são associados a um desenvolvimento neuropsicomotor adequado. Dentre os principais sintomas e sinais clínicos, os espasmos se destacam como movimentos abruptos com duração de 2 a 10s, repetidos e que se intensificam ao despertar ou ao iniciar o sono. Dentre as principais etiologias se enquadram a anoxia fetal ou peri-natal, toxemia, síndrome de down, infecções congênitas, desnutrição intra útero, tocotraumatismos, vacinações, entre outros. O tratamento de primeira linha é feito com Vigabatrina, e alguns casos respondem bem ao hormônio adrenocorticotrófico (ACTH). Conclusão: É uma doença que pode causar grandes limitações físicas, mentais e motoras na vida da criança, causando um impacto significativo na qualidade de vida dos pacientes e de seus tutores. Portanto, é necessário a investigação precoce para diagnóstico e tratamento, bem como melhora do prognostico e expectativa de vida desses pacientes.

REFERENCES

BRITO,T. V. et al. Investigação de Síndrome de West em pacientes do Hospital Municipal Dr. Munir Rafful. Caminhos da Clínica, v.2, n. 01, 9 maio 2023.

CALDERÓN, M. et al. Cryptogenic West syndrome: clinical profile, response to, treatment and prognostic factors. Anales de Pediatría. 2018, v. 89, pp. 176-182.

Campistol J, Garcia-Cazorla A. West's syndrome. Analysis, aetiological factors and therapeutic options. Rev Neurol 2003;37:345-352.

CLÍNICO, Protocolo. Diretrizes Terapêuticas–Epilepsia. Ministério da Saúde, Secretaria de Atenção à Saúde. Portaria, n. 1.319, 2014.

DA CUNHA MATTA, André Palma; CHIACCHIO, Soraya Vilani Bonacorsi; LEYSER, Marcio. Possíveis etiologias da síndrome de West Avaliação de 95 pacientes. Arq neuropsiquiatr, v. 65, n. 3-A, p. 659-662,2007

FALCÃO, N. M. F. Síndrome de West: Evolução clínica e eletroencefalográfica. Dissertação de Mestrado. Universidade Federal do Paraná, 2017.

KAMIYAMA, Marina Aya; YOSHINAGA, Lúcia; TONHOLO-SILVA, Edward Roberto. Síndrome de West: a propósito de nove casos. Arq. neuropsiquiatra, v. 51, n. 3, p. 352-7, 1993.

Liberalesso PBN. Síndromes epilépticas na infância. Uma abordagem prática. Resid Pediatr. 2018;8(0 Supl.1):56-63 DOI: 10.25060/residpediatr- 2018.v8s1-10.

Moraes MH, Montenegro MA, Franzon RC, Ávila JQ, Guerreiro MM. Avaliação da eficácia e tolerabilidade da vigabatrina na síndrome de West. Arq Neuropsiquiatr 2005;63:469-473.

MORANDI, I.K.; SILVEIRA, D.P. 15º Congresso de iniciação cientifica da Unimep.Síndrome de West. São Paulo. 2007.

NEPOMUCENO, R. M.; DELFINO, O. DE M.; AMORIM, G. V. Síndrome de West e evolução em uma paciente de 15 anos – Relato de caso. Revista Interdisciplinar Pensamento Científico, v. 5, n. 4, 2019.

PACHECO, Robson; MACHADO, Lais; FRAGA, Daiane De Bittencourt. Intervenção fisioterapêutica na encefalopatia crônica não progressiva tipo quadriparesia espástica associada à Síndrome de West. Revista Técnico Científica do IFSC, v. 1, n. 2, p. 258, 2012.

Pavone P, Polizzi A, Marino SD, Corsello G, Falsaperla R, Marino S, et al. West syndrome: a comprehensive review. Neurol Sci. 2020 Dec;41(12):3547- 3562. doi: 10.1007/s10072-020-04600-5. Epub 2020 Aug 22. PMID: 32827285; PMCID: PMC7655587.

ROTTA, Newra Tellechea et al. Vigabatrina no tratamento da epilepsia de difícil controle em pacientes com Sindrome de West e esclerose tuberosa. Arch Neuropsiquiatr, v. 61, n. 4, p. 988-90, 2003.

Sanz-Arrazola H, Andia-Berazain C. West syndrome: etiology, pathophysiology, clinical aspects, diagnosis, treatment and prognosis. Rev Méd-Cient "Luz Vida". 2014;5(1):30-5.

SOUZA AMMH, LUIZ AJ, LAURENTINO SG. Vigabatrina no tratamento da síndrome de West: avaliação clínica e eletrencefalográfica em 13 pacientes Arq. neuropsiquiatr ; 65(1): 114-149, mar. 2007

TRENTO, S. DA S. M. Síndrome de West: Um estudo bibliográfico. Revista Científica Intelleto, v. 4, n. ESPECIAL, 2022.

Capítulo 11

10.37423/240609055

MAJOR CLINICAL IMPLICATIONS OF ADEQUATE NUTRITION IN CHILDREN AND ADOLESCENTS WITH ATTENTION-DEFICIT/HYPERACTIVITY DISORDER

Michelle Silva Rocha — *Hospital Regional da Asa Norte*

Fabiana Negreli da Silva Koslinski — *Unidade Básica de Saúde Jateí - MS*

Raimundo Nonato de Araújo Soares — *SES/DF Hospital Regional Guará*

Maria Eduarda Teodoro Andrade — *Uniderp Campo Grande - MS*

Jorge Luiz de Freitas — *Hospital Regional da Asa Norte*

Lorenna Lemos de Aquino — *Departamento de Saúde Pública em Franco da Rocha*

Vinícius Bezerra Lopes — *Centro Universitário de Brasília - UniCEUB*

Abstract: Introduction: Attention-deficit/hyperactivity disorder (ADHD) is a neurodevelopmental disorder characterized by inappropriate levels of impulsive behavior, hyperactivity, and/or inattention, with a worldwide prevalence estimated at around 7% in childhood and adolescence, and around 3 % in adulthood, with a higher prevalence in boys than in girls. **Objective:** It was to present the main clinical implications of adequate nutrition in children and adolescents with attention-deficit/hyperactivity disorder. **Methods:** The PRISMA Platform systematic review rules were followed. The research was carried out from January to March 2024 in the Scopus, PubMed, Science Direct, Scielo, and Google Scholar databases. The quality of the studies was based on the GRADE instrument and the risk of bias was analyzed according to the Cochrane instrument. **Results and Conclusion:** A total of 84 articles were found, 21 articles were evaluated, and 14 were included in this systematic review. Considering the Cochrane tool for risk of bias, the overall assessment resulted in 19 studies with a high risk of bias and 30 studies that did not meet GRADE. Most studies showed homogeneity in their results, with X2=62.8%>50%. Intake of eicosapentaenoic acid (EPA) and docosahexaenoic acid (DHA) fatty acids daily for 8 weeks is associated with less impulsive behavior in children with ADHD. Dietary supplementation with omega-3 fatty acids reduces ADHD symptoms in both individuals with ADHD and typically developing children. A Mediterranean diet may improve BIS results, although our results are not conclusive in this population. The daily intake of calories and nutrients in patients taking methylphenidate is generally lower than in a healthy population of similar age. Co-supplementation of vitamin D and magnesium over 8 weeks may improve behavioral function and mental health in children with ADHD.

Keywords: Attention-deficit/hyperactivity disorder. Impulsive behavior. Hyperactivity. Nutrology. Nutrition.

INTRODUCTION

Attention-deficit/hyperactivity disorder (ADHD) is a neurodevelopmental disorder characterized by inappropriate levels of impulsive behavior, hyperactivity, and/or inattention **[1]**, with a worldwide prevalence estimated at around 7% in childhood and adolescence, and around 3% in adulthood, with a higher prevalence in boys than in girls. Although ADHD is a common disorder in childhood, adolescence, and adulthood, this review focuses on childhood ADHD, as the adult form has other characteristics. Along with schizophrenia, autism, and epilepsy, ADHD is one of the most studied neurodevelopmental disorders. Depending on the definition and study, this disorder is relatively common, affecting approximately 5% to 12% of school-age children **[2]**.

In this scenario, ADHD is associated with an increased risk of several other mental health problems, including depression, anxiety, oppositional defiant disorder, antisocial behavior, and substance abuse. It is a heterogeneous and multifactorial behavioral phenotype, involving genetic susceptibility, environmental risk factors, and gene-environmental interactions **[3]**. The physiology underlying ADHD is not yet fully understood, but alterations of brain monoaminergic systems and reduced connectivity of brain neural networks have been linked to challenges in executive functioning and reward processes **[4]**.

Associations mentioned in the etiology and pathology of ADHD include genetic factors, interaction of genes and nutrition, epigenetics, and environmental elements, along with stress. Nutrition and diet were also reviewed as influencing factors, as restriction and elimination diets have been tested in ADHD treatments. Supplements, herbal and nutritional products and their effects on the disorder have been extensively discussed **[1]**. As potential causes of ADHD in children, oxidative stress, metal toxicity, decreased methylation of relevant genes, cerebral hypoperfusion, and mitochondrial dysfunctions have been mentioned as potential causes. Gut microbiota has recently been linked to dietary patterns and linked to susceptibility to ADHD. Dietary immunomodulation and antioxidant treatment have been discussed by our research group in some preliminary articles. An etiological classification of ADHD and food sensitivities for this disorder have been reviewed **[5]**.

In this context, it is necessary to analyze the dosages of Fe, Cu, Zn, Mg, and Se in children and adolescents with ADHD **[5]**. Therefore, the present study aims to present the main clinical implications of adequate nutrition in children and adolescents with attention-deficit/hyperactivity disorder.

METHODS

STUDY DESIGN

The present study followed the international systematic review model, following the rules of PRISMA (preferred reporting items for systematic reviews and meta-analysis). Available at: http://www.prisma-statement.org/?AspxAutoDetectCookieSupport=1. Accessed on: 02/16/2024. The methodological quality standards of AMSTAR-2 (Assessing the methodological quality of systematic reviews) were also followed. Available at: https://amstar.ca/. Accessed on: 02/16/2024.

SEARCH STRATEGY AND SEARCH SOURCES

The literary search process was carried out from January to March 2024 and was developed based on Scopus, PubMed, Science Direct, Scielo, and Google Scholar, covering scientific articles from various eras to the present. The descriptors (MeSH Terms) were used: “Attention-deficit/hyperactivity disorder. Impulsive behavior. Hyperactivity. Nutrology. Nutrition”, and using the Boolean "and" between the MeSH terms and "or" between historical discoveries.

STUDY QUALITY AND RISK OF BIAS

Quality was classified as high, moderate, low, or very low in terms of risk of bias, clarity of comparisons, precision, and consistency of analyses. The most evident emphasis was on systematic review articles or meta-analyses of randomized clinical trials, followed by randomized clinical trials. The low quality of evidence was attributed to case reports, editorials, and brief communications, according to the GRADE instrument. The risk of bias was analyzed according to the Cochrane instrument by analyzing the Funnel Plot graph (Sample size versus Effect size), using the Cohen test (d).

RESULTS AND DISCUSSION

SUMMARY OF FINDINGS

As a corollary of the literary search system, a total of 84 articles were found that were subjected to eligibility analysis and, subsequently, 14 studies were selected to compose the results of this systematic review. The studies listed were of medium to high quality (Figure 1), considering in the first instance the level of scientific evidence of studies such as meta-analysis, consensus, randomized clinical, prospective, and observational. The biases did not compromise the scientific basis of the studies. According to the GRADE instrument, most studies showed homogeneity in their results, with

X2=62.8%>50%. Considering the Cochrane tool for risk of bias, the overall assessment resulted in 19 studies with a high risk of bias and 30 studies that did not meet GRADE.

Figure 1. Flowchart showing the article selection process.

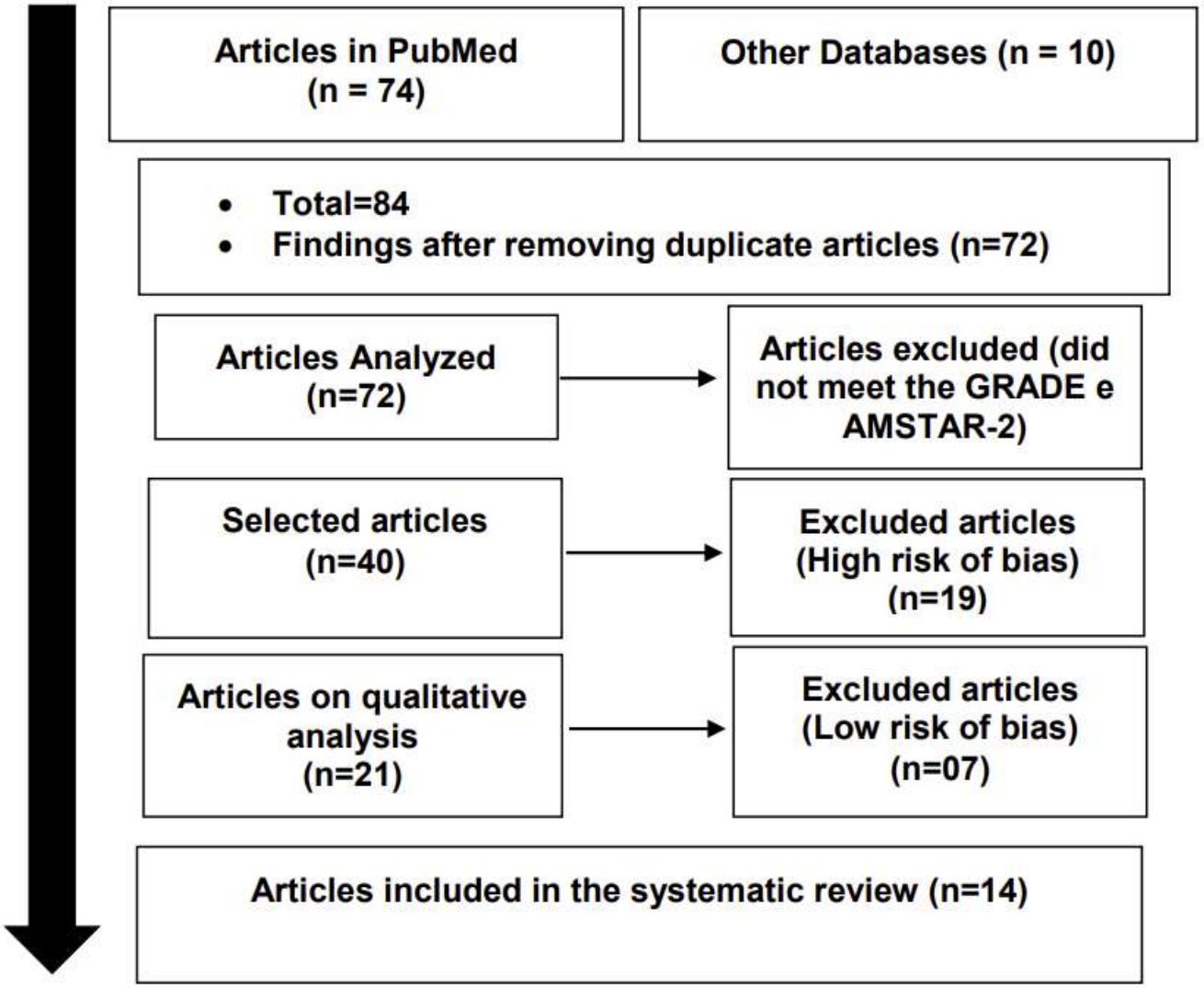

Source: Own authorship.

Figure 2 presents the results of the risk of bias of the studies using the Funnel Plot, showing the calculation of the Effect Size (Magnitude of the difference) using the Cohen Test (d). Precision (sample size) was determined indirectly by the inverse of the standard error (1/Standard Error). This graph had a symmetrical behavior, not suggesting a significant risk of bias, both between studies with a small sample size (lower precision) that are shown at the bottom of the graph and in studies with a large sample size that are presented at the top.

Figure 2. The symmetric funnel plot suggests no risk of bias among the small sample size studies that are shown at the bottom of the plot. High confidence and high recommendation studies are shown above the graph (n=14 studies).

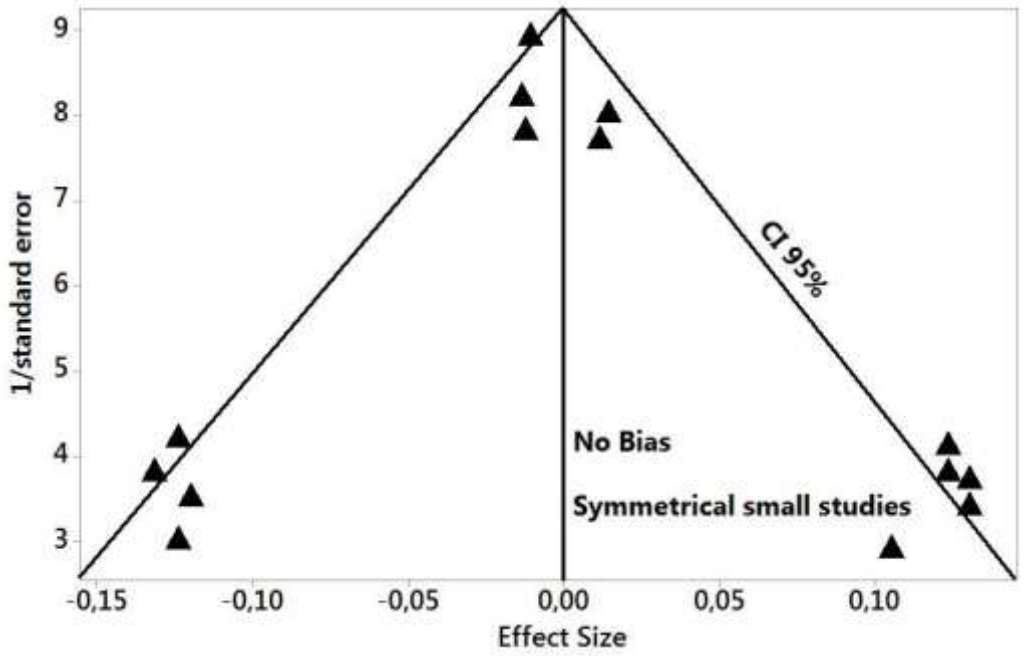

Source: Own authorship.

MAJOR CLINICAL FINDINGS

According to the results collected, it was observed that the Barratt Impulsiveness Scale (BIS) is a self-administered instrument developed to assess the personality/behavioral construct of impulsivity. Impulsivity is associated with attention-deficit/hyperactivity disorder (ADHD). In this sense, a cross-sectional clinical study evaluated the progression of impulsive behavior in children with ADHD after an 8-week dietary intervention with a Mediterranean diet and/or omega-3 fatty acid supplementation, using an 11-item version of the BIS adapted for children (BIS-11c). A total of 60 children with ADHD were included and divided into 4 groups, with a control group and 3 intervention groups (Mediterranean diet; omega-3 supplementation; and Mediterranean diet plus omega-3 supplementation). The supplementation group showed a very significant decrease in total BIS-11c. Total cognitive scores decreased slightly in the diet and supplementation groups. Only the control group showed a considerable decrease in the total motor score. Therefore, ingestion of 550 mg of eicosapentaenoic acid (EPA) fatty acid and 225 mg of DHA fatty acid per day for 8 weeks is associated with less marked impulsive behavior in children with ADHD. A Mediterranean diet may improve BIS results, although our results are not conclusive in this population **[6]**.

Also, a case-control study evaluated caloric and nutrient intake in a group of patients diagnosed with ADHD undergoing treatment with extended-release methylphenidate (MPH-ER) and analyzed the need to design nutritional intervention strategies. A total of 100 patients diagnosed with ADHD were treated with MPH-ER and 100 healthy children (control group). The nutritional status in the ADHD group was significantly lower than in the control group. Caloric intake at morning snack, lunch, and afternoon snack was significantly higher in the control group. Calorie intake at dinner was significantly higher in the ADHD group. There were no significant differences in breakfast. Total calorie intake, as well as intake of proteins, carbohydrates, fats, fiber, calcium, iron, magnesium, zinc, selenium and phosphorus, thiamine, niacin, vitamin B6, and folate, in the control group, was significantly higher than in the group ADHD. Thus, the daily intake of calories and nutrients in patients undergoing MPH-ER treatment is generally lower than in a healthy population of similar age **[7]**.

A systematic review study analyzed the relationship between Mg, Fe, Zn, Cu, and Se and ADHD. The associations observed between concentration levels of the elements Mg, Fe, Zn, Cu, and Se and ADHD symptoms are contradictory. This is partly due to the heterogeneity and complexity of the disorder. As a trend, lower levels of ferritin and zinc can be observed. However, this correlation is not causal, as illustrated by placebo-controlled trials that report conflicting evidence about the effectiveness of supplementation **[8]**.

One study evaluated the association between changes in sugar consumption between 6 and 11 years of age and the incidence of ADHD. A food frequency questionnaire (FFQ) was used to estimate sugar consumption and the Developmental and Well-Being Assessment (DAWBA) was administered to mothers to assess the presence of ADHD. Only children without ADHD at age 6 and with complete FFQ and DAWBA information at ages 6 and 11 were included in the analyses (n = 2,924). The incidence of ADHD between 6 and 11 years old was 4.6% (3.6-5.6%) among boys and 1.8% (1.2-2.5%) among girls. Adjusted analyses showed no association between always high sucrose consumption between 6 and 11 years of age and the incidence of ADHD, compared to individuals who always had low consumption, both among boys and girls. The results suggest that there is no association between sucrose consumption between 6 and 11 years of age and the incidence of ADHD **[9]**.

Furthermore, a randomized controlled clinical study examined the effect of vitamin D and magnesium supplementation on the mental health of 66 children with ADHD. Participants were randomly allocated to receive vitamin D supplements (50,000 IU/week) plus magnesium (6 mg/kg/day) (n = 33) or placebo (n = 33) for 8 weeks. After eight weeks of intervention, serum levels of 25-hydroxyvitamin

D3 and magnesium increased significantly in the intervention group compared to the control group. Additionally, children who received vitamin D plus magnesium showed significant reductions in emotional problems, conduct problems, peer problems, prosocial scores, total difficulties, externalizing scores, and internalizing scores compared to placebo-treated children. Co-supplementation of vitamin D (50,000 IU/week) and magnesium (6 mg/kg/day) for 8 weeks can improve behavioral function and mental health in children with ADHD **[10]**.

Authors conducted a 12-week, double-blind, placebo-controlled study comparing the effects of high doses of eicosapentaenoic acid (EPA, 1.2 g) and placebo on cognitive function (continuous performance test) in n = 92 young people (ages 6 to 18) with ADHD. Blood erythrocyte endogenous polyunsaturated fatty acids (PUFAs) were measured before and after treatment, to examine the effects of basal endogenous EPA levels on treatment response and the effects of EPA treatment on PUFA levels. Overall, the EPA group improved more than the placebo group in focused attention; furthermore, among youth with the lowest baseline levels of endogenous EPA, the EPA group improved more than the placebo group on another measure of focused attention and vigilance. Interestingly, the EPA group improved less than the placebo group in impulsivity, both overall and in the youth with the highest baseline EPA levels, who also showed less improvement in other ADHD and emotional symptoms. Therefore, EPA treatment improves cognitive symptoms in youth with ADHD, especially if they have a low baseline endogenous EPA level, while youth with high EPA levels may be negatively affected by this treatment **[11]**.

A study investigated the effects of dietary omega-3 fatty acid supplementation on ADHD symptoms and cognitive control in boys with and without ADHD. A total of 40 boys with ADHD, ages 8 to 14 years, and 39 matched, typically developing controls participated in a 16-week, double-blind, randomized, placebo-controlled study. Participants consumed 10 g of margarine daily, enriched with 650 mg of eicosapentaenoic acid (EPA)/docosahexaenoic acid (DHA) each or placebo. Baseline and follow-up assessments addressed ADHD symptoms, cognitive control fMRI, urine homovanillic acid, and cheek cell phospholipid sampling. EPA/DHA supplementation improved parent-rated attention in both children with ADHD and typically developing children. The DHA phospholipid level at follow-up was higher in children receiving EPA/DHA supplements than in placebo. There was no effect of EPA/DHA supplementation on cognitive control or fMRI measures of brain activity. Thus, dietary supplementation with omega-3 fatty acids reduces ADHD symptoms, both in individuals with ADHD and in typically developing children **[12]**.

The authors did not identify a significant difference between the body mass index and energy intake of the two groups. Hyperactive children have been shown to have a higher rate of physical activity than non-hyperactive children. The consumption of vitamin B12 and riboflavin in hyperactive children was significantly lower than in the healthy group. The intake of refined grains in the case group was significantly higher compared to the control group. Healthy children consumed more fruits and vegetables, skimmed milk, and eggs than children with ADHD. Therefore, hyperactive children consume fewer fruits and vegetables, skim milk and eggs, as well as food sources containing B vitamins, while consuming higher levels of refined grains **[13]**.

Finally, a recent meta-analysis study was conducted to explore the association between ADHD and the risk of overweight/obesity in children and adolescents. According to the meta-analysis, children with ADHD were at a significant risk of co-occurring overweight and obesity, especially boys, people in Asia and Europe, and patients not taking medication. ADHD has a significant association with overweight and obesity in children and adolescents, which can be altered by factors such as geography, gender, and medication use **[14]**.

CONCLUSION

It was concluded intake of EPA and DHA fatty acids daily for 8 weeks is associated with less impulsive behavior in children with ADHD. Dietary supplementation with omega-3 fatty acids reduces ADHD symptoms in both individuals with ADHD and typically developing children. A Mediterranean diet may improve BIS results, although our results are not conclusive in this population. The daily intake of calories and nutrients in patients taking methylphenidate is generally lower than in a healthy population of similar age. Co-supplementation of vitamin D and magnesium over 8 weeks may improve behavioral function and mental health in children with ADHD.

REFERENCES

1. Lange KW, Lange KM, Nakamura Y, Reissmann A. Nutrition in the Management of ADHD: A Review of Recent Research. Curr Nutr Rep. 2023 Sep;12(3):383-394. doi: 10.1007/s13668023-00487-8.

2. Sibley MH, Bruton AM, Zhao X, Johnstone JM,

Mitchell J, Hatsu I, Arnold LE, Basu HH, Levy L, Vyas P, Macphee F, Gonzalez ES, Kelley M, Jusko ML, Bolden CR, Zulauf-McCurdy C, Manzano M, Torres G. Non-pharmacological interventions for attention-deficit hyperactivity disorder in children and adolescents. Lancet Child Adolesc Health. 2023 Jun;7(6):415-428. doi: 10.1016/S2352-4642(22)00381-9.

3. Millichap JG, Yee MM. The diet factor in attention-deficit/hyperactivity disorder. Pediatrics. 2012 Feb;129(2):330-7. doi: 10.1542/peds.2011-2199.

4. Namimi-Halevi C, Dor C, Stark AH, Dichtiar R, Bromberg M, Sinai T. Attention-deficit hyperactivity disorder is associated with disordered eating in adolescents. Pediatr Res. 2023 Dec 4. doi: 10.1038/s41390-023-02925-3.

5. Robberecht H, Verlaet AAJ, Breynaert A, De Bruyne T, Hermans N. Magnesium, Iron, Zinc, Copper and Selenium Status in Attention-Deficit/Hyperactivity Disorder (ADHD). Molecules. 2020 Sep 27;25(19):4440. doi: 10.3390/molecules25194440.

6. San Mauro Martin I, Sanz Rojo S, González Cosano L, Conty de la Campa R, Garicano Vilar E, Blumenfeld Olivares JA. Impulsiveness in children with attention-deficit/hyperactivity disorder after an 8-week intervention with the Mediterranean diet and/or omega-3 fatty acids: a randomised clinical trial. Neurologia (Engl Ed). 2022 Sep;37(7):513-523. doi: 10.1016/j.nrleng.2019.09.009.

7. Durá-Travé T, Gallinas-Victoriano F. Caloric and nutrient intake in children with attention deficit hyperactivity disorder treated with extended-release methylphenidate: analysis of a cross-sectional nutrition survey. JRSM Open. 2014 Feb 3;5(2):2042533313517690. doi: 10.1177/2042533313517690.

8. Robberecht H, Verlaet AAJ, Breynaert A, De Bruyne T, Hermans N. Magnesium, Iron, Zinc, Copper and Selenium Status in Attention-Deficit/Hyperactivity Disorder (ADHD). Molecules. 2020 Sep 27;25(19):4440. doi: 10.3390/molecules25194440.

9. Del-Ponte B, Anselmi L, Assunção MCF, Tovo-Rodrigues L, Munhoz TN, Matijasevich A, Rohde LA, Santos IS. Sugar consumption and attention-deficit/hyperactivity disorder (ADHD): A birth cohort study. J Affect Disord. 2019 Jan 15;243:290-296. doi: 10.1016/j.jad.2018.09.051.

10. Hemamy M, Pahlavani N, Amanollahi A, Islam SMS, McVicar J, Askari G, Malekahmadi M. The effect of vitamin D and magnesium supplementation on the mental health status of

attention-deficit hyperactive children: a randomized controlled trial. BMC Pediatr. 2021 Apr 17;21(1):178. doi: 10.1186/s12887-021-02631-1.

11. Chang JP, Su KP, Mondelli V, Satyanarayanan SK, Yang HT, Chiang YJ, Chen HT, Pariante CM. High-dose eicosapentaenoic acid (EPA) improves attention and vigilance in children and adolescents with attention deficit hyperactivity disorder (ADHD) and low endogenous EPA levels. Transl Psychiatry. 2019 Nov 20;9(1):303. doi: 10.1038/s41398-019-0633-0.

12. Bos DJ, Oranje B, Veerhoek ES, Van Diepen RM, Weusten JM, Demmelmair H, Koletzko B, de Sain-van der Velden MG, Eilander A, Hoeksma M, Durston S. Reduced Symptoms of Inattention after Dietary Omega-3 Fatty Acid Supplementation in Boys with and without Attention Deficit/Hyperactivity Disorder. Neuropsychopharmacology. 2015 Sep;40(10):2298-306. doi: 10.1038/npp.2015.73.

13. Jamshidnia A, Tavallaei M, Hosseinzadeh M. Food intake and attention-deficit/hyperactivity disorder in children: A case_control study. Clin Nutr ESPEN. 2021 Aug;44:342-347. doi: 10.1016/j.clnesp.2021.05.020.

14. Zhu Y, Wang NN, Pan D, Wang S. Risk of Overweight and Obesity in Children and Adolescents With Attention-Deficit/Hyperactivity Disorder: A Systematic Review and Meta-Analysis. Child Obes. 2024 Mar;20(2):119-127. doi: 10.1089/chi.2022.0230.

Capítulo 12

10.37423/240609059

AVALIAÇÃO DOS RISCOS AMBIENTAIS DOS LOCAIS PÚBLICOS UTILIZADOS PARA A PRÁTICA DE ATIVIDADES FÍSICAS EM CAMPINA GRANDE-PB

MIRIAN WERBA SALDANHA — *Universidade Estadual da Paraíba*

DIEGO CAVALCANTE — *Universidade Estadual da Paraíba*

YASSER MENDES DUTRA BARROS — *Universidade Estadual da Paraíba*



Resumo: O combate ao sedentarismo, através de políticas que proporcionem estrutura, segurança e bem estar à população, é uma prioridade em saúde pública. O estudo tem como objetivo identificar e avaliar, de forma objetiva, o ambiente físico dos espaços públicos utilizados pela população para a prática de atividades físicas em Campina Grande-PB. Trata-se de um estudo transversal do tipo descritivo, exploratório. Como instrumentos de pesquisa foram utilizados: o mapeamento dos locais públicos, na zona urbana de Campina Grande, utilizados pela população para a prática de atividades físicas e o questionário de avaliação objetiva do ambiente (Bortoni et al, 2009). Para a análise dos dados recorreu-se à estatística descritiva. Dos 49 bairros da cidade foram identificados sete locais adotados à prática de atividades físicas, sendo a maioria situada na zona central e sul da cidade. Os resultados da avaliação objetiva apontaram diversos problemas ambientais com destaque para as calçadas que apresentam irregularidades, obstáculos e buracos. Outros aspectos foram identificados como a ausência de passarelas e limitação de faixas de segurança e semáforos que tornam os locais menos seguros, além do lixo nas vias e poluição do ar. Portanto, a cidade possui uma limitação de ambientes públicos adequados à prática de atividades físicas em toda a área urbana e, os locais existentes apresentam diversos e graves problemas ambientais que comprometem a segurança e bem estar dos praticantes, requerendo uma maior atenção por parte dos gestores em políticas de promoção de um estilo de vida ativo.

INTRODUÇÃO

Estudar a atividade física e tudo o que implica na mudança do comportamento sedentário é uma das temáticas que vem, cada vez mais, sendo ampliada na área de promoção da saúde da população1. Entretanto, a complexidade que envolve o comportamento humano somado às condições ambientais adequadas para que a mudança ocorra, torna o contexto ainda mais complexo.

Para isso, estudos internacionais que envolvem a relação da atividade física e os determinantes sociodemográficos, ambientais, sociais e de políticas-públicas em saúde têm buscado, há décadas, o entendimento e a efetividade em programas com foco no aumento da prática de atividades físicas e, consequentemente a redução da prevalência de doenças crônicas não transmissíveis2,3,4. No Brasil, apenas recentemente o tema tem despertado atenção dos pesquisadores, principalmente na avaliação ambiental e de programas populacionais de estilo de vida ativo5,6,7,8.

Investimentos na adequação dos ambientes são fundamentais e devem ser priorizados pelos gestores públicos, como por exemplo: planejamento urbano, acessibilidade para a prática de atividades físicas, vias com calçamento sem irregularidades e obstáculos, condições de segurança (iluminação, postos policiais, semáforos, faixas de pedestres), proximidades de locais de apoio social são condições que podem determinar a escolha dos locais para a prática de atividades físicas7, bem como reduzir os acidentes e demais problemas de segurança, desigualdades no acesso a espaços públicos saudáveis.

Salienta-se ao fato do crescente aumento da população com idades acima dos 60 anos, envolvida em atividades físicas nos locais públicos das cidades8 e, para isso, é necessária a adequação das vias e os cuidados para evitar quedas, atropelamentos e demais riscos a que estão mais vulneráveis9,10.

O estudo tem como objetivo identificar e avaliar, de forma objetiva, o ambiente físico dos espaços públicos utilizados pela população para a prática de atividades físicas em Campina Grande-PB.

METODOLOGIA

O estudo se caracteriza como transversal, do tipo descritivo, exploratório. Foi realizado na zona urbana da cidade de Campina Grande-PB. Inicialmente foram mapeados os locais públicos destinados à prática de atividades físicas pela população de Campina Grande-PB, através de informações colhidas em órgãos públicos de Esporte e Lazer da cidade e por observação e visitas aos locais. Foram identificados sete locais utilizados pela população para a prática de atividades físicas. Como instrumentos de coleta dos dados foi utilizado o questionário proposto e testado por Bortoni11 para a avaliação objetiva do

ambiente. Os dados foram analisados utilizando os recursos da estatística descritiva, com a utilização do Programa SPSS, versão 20.0.

RESULTADOS E DISCUSSÃO

4.1 CARACTERIZAÇÃO DA CIDADE

Campina Grande é a segunda cidade do Estado em número de habitantes. Situa-se na região do agreste paraibano e possui aproximadamente 400.000 habitantes12, sendo considerada como principais polos industriais do Nordeste e tecnológico do Brasil, além de ser uma cidade universitária.

A cidade possui 49 bairros e, destes, foram identificados 7 locais públicos utilizados pela população para a prática de atividades físicas.



Os locais utilizados pela população estão localizados, respectivamente, na zona sul, leste, oeste, central da cidade.

Açude Novo – situado no centro da cidade.

Açude Velho – situado no bairro catolé, zona sul, limite com centro.

Av. Juscelino Kubtschek – situada no bairro cruzeiro, zona sul.

Canal do Bodogongó – situado no bairro Bodocongó, zona oeste.

Estádio Meninão – situado no bairro Santa Rosa, zona oeste.

Parque da Criança – situado no bairro Catolé, zona sul, limite com centro.

Vila Olímpica Plínio Lemos – situada no bairro José Pinheiro, na zona leste.

Apesar da identificação dos logradouros apontar para diferentes zonas da cidade, os locais não conseguem contemplar diferentes bairros, uma vez que os logradouros situados na região sul e central encontram-se muito próximos, constituindo uma limitação de espaços públicos adequados para que a população possa realizar atividades físicas em locais próximos à sua residência.

Estudos apontam que a proximidade do local de prática de atividade física da residência é um dos principais determinantes para a adesão à prática de atividades físicas5,8,13,14 Assim, gestores ao elaborar o planejamento urbano devem estar atentos para este determinante, para poder distribuir com equidade os investimentos e contemplar as diversas zonas e população da cidade.

A avaliação objetiva consistiu em identificar através de observações “in loco” os sete locais utilizados pela população para a prática de atividades físicas.

No quadro 1 e na tabela1 são apresentados os resultados de itens propostos por Bortoni11 para a avaliação ambiental dos locais públicos.

Quadro 1: Descrição da presença de riscos ambientais nos sete locais avaliados Riscos Ambientais

Variáveis	Local 1	Local 2	Local 3	Local 4	Local 5	Local 6	Local 7
Ausência faixa de pedestres	não	não	não	não	sim	Não	sim
Ausência de passarelas	sim	sim	não	sim	sim	sim	sim
Ausência redutores de velocidade (lombada)	não	não	não	não	sim	não	sim
Ausência de semáforo	não	não	não	não	sim	sim	sim
Irregularidades nas calçadas	sim	sim	sim	sim	sim	sim	sim
Buracos nas calçadas	sim	sim	não	sim	não	sim	sim
Árvores nas calçadas	sim	sim	sim	sim	sim	sim	sim
Obstáculos permanentes	sim	não	sim	não	não	não	sim
Obstáculos temporários	sim	não	sim	sim	não	sim	sim
Bueiros abertos	sim	não	não	sim	não	não	sim
Imóvel abandonado na rua	não	sim	não	sim	não	não	não
Lixo	sim	sim	sim	sim	sim	sim	sim
Esgoto a céu aberto	não	sim	não	sim	não	não	sim
Poluição do ar	sim	sim	sim	sim	não	sim	sim
Pichação na rua	sim	sim	sim	sim	não	sim	sim
Elevado tráfego de veículos	sim	sim	não	sim	não	não	sim

Tabela 1: Frequência dos riscos ambientais nos locais avaliados

Riscos Ambientais		
Variáveis	n	%
Ausência faixa de pedestres	03	42,9
Ausência de passarelas	06	85,7
Ausência redutores de velocidade (lombada)	03	42,9
Ausência de semáforo	05	71,4
Irregularidades nas calçadas	07	100,0
Buracos nas calçadas	04	57,2
Árvores nas calçadas	07	100,0
Obstáculos permanentes	03	42,9
Obstáculos temporários	05	71,4
Bueiros abertos	03	42,9
Imóvel abandonado na rua	02	28,6
Lixo	07	100,0
Esgoto a céu aberto	03	42,9
Poluição do ar	06	85,7
Pichação na rua	06	85,7
Elevado tráfego de veículos	04	57,2

Observa-se que as vias públicas parecem bastante precárias no que se refere às calçadas utilizadas para a prática. Obstáculos, buracos, bueiros abertos e o calçamento inadequado foi identificado na maioria dos locais, semelhantemente encontrados no estudo encontrado na literatura15.

Outro aspecto importante está relacionado às questões de segurança e acessibilidade. Faixa de segurança, redutores de velocidade, semáforos e passarelas são necessidades absolutas para evitar acidentes. Ressalta-se que em 57,2% (4) dos locais avaliados apresentam um elevado tráfego de veículos, dificultando a passagem de pedestres de uma faixa para outra e aumentando o risco de acidentes.

Ainda em destaque, em todos os locais avaliados foi identificada a presença de lixo, assim como falta de saneamento e poluição do ar em alguns locais avaliados.

Atualmente, tem se relacionado a presença de imóveis abandonados e de pichações em paredes como determinantes na escolha de locais para a prática de atividades físicas, remetendo à falta de zelo e segurança no local16. No presente estudo a pichação é encontrada em todos os locais e a presença de imóveis abandonados também estão presentes em alguns locais.

É notória a necessidade de mais estudos nacionais, regionais e locais para que estes auxiliem o entendimento sobre o comportamento humano e a prática de atividades físicas regulares, assim como que estes sejam utilizados como suporte referencial para a criação e melhoria das políticas públicas municipais, estaduais e federais de promoção da saúde e de estilos de vida ativos.

CONCLUSÃO

A cidade possui uma limitação de ambientes públicos adequados à prática de atividades físicas em toda a área urbana, onde alguns bairros não são contemplados com locais adequados, ficando distante dos espaços existentes para a prática de atividades físicas e, os locais apresentam diversos e graves problemas ambientais, sobretudo nas calçadas e vias utilizadas pela população, a falta de equipamentos ligados ao tráfego de veículos e melhor acessibilidade do pedestre, comprometendo a segurança, além de riscos à saúde e ao bem estar como a presença de lixo e poluição do ar, requerendo assim uma maior atenção por parte dos gestores em políticas de um estilo de vida ativo.

REFERÊNCIAS

1- World Health Organization. Global recommendations on physical activity for health. Genebra: WHO; 2010. Disponível em: http://whqlibdoc.who.int/publications/ 2010/9789241599979_eng.pdf Acessado em setembro de 2014.

2- Foster C, Hillsdon M, Jones A, Grundy C, Wilkinson P, White M, Sheehan B, Wareham N, Thorogood M: Objective measures of the environment and physical activity--results of the environment and physical activity study in English adults. Journal of physical activity & health 2009, 6 Suppl 1:S70-80. 88.

3- Garrett N, Schluter PJ, Schofield G: Physical activity profiles and perceived environmental determinants in New Zealand: a national cross-sectional study. Journal of physical activity & health 2012, 9:367- 377.

4- Hoehner CM ,et al. Perceived and objective environmental measures and physical activity among urban adults. American Journal Preventive Medicine. 2005; 28:105-116. 5- Hallal PC,Tenório MCM, Tassitano RM, Reis RS, Carvalho YM, Cruz DKA, Damascena W, Malta DC. Avaliação do programa de promoção da atividade física Academia da Cidade de Recife, Pernambuco, Brasil: percepções de usuários e não-usuários. Cadernos de Saúde Pública. Jan 2010; 26(1):70-78.

6- Knuth AG, Simões EJ, Reis RS, Hallal PC, Cruz DKA, Zanchetta LM, Mendonça BCA, Oliveira ACC, Caiaffa WT, Malta DC. Avaliação de programas de atividade física no Brasil: uma revisão de evidências em experiências selecionadas. In. Saúde Brasil 2010: Uma análise da situação de saúde e de evidências selecionadas de impacto de ações de vigilância em saúde. Ministério da Saúde. Secretaria de Vigilância em Saúde. 2010.

7- Florindo AA, Garcia LMT, Guimarães VV., Salvador EP, Fonseca Filho H, Reis RS. Farias Junior JC. Escore de ambiente construído relacionado com a prática de atividade física no lazer: aplicação numa região de baixo nível socioeconômico. Revista Brasileira de Cineantropometria & Desempenho Humano (Impresso). 2013; 15, 243-255.

8- Reis RS. Determinantes ambientais para a realização de atividades físicas nos parques urbanos de Curitiba: uma abordagem sócio-ecológica da percepção dos usuários. Fevereiro de 2001. Dissertação (mestrado em Educação Física) – Centro de Desportos, Universidade Federal de Santa Catarina, Santa Catarina. 2001.

9- World Health Organization Global report on falls prevention in older age. Genève: WHO; 2007 Disponível em: http://www.who.int/ageing/publications/Falls_prevention7March.pdf. Acessado em julho de 2015.

10- Pereira GN, Morsch P, Lopes DGC, Trevisan MD, Ribeiro A, Navarro JHN, Bós DSG, Vianna MSS, Bós AJG. Fatores socioambientais associados à ocorrência de quedas em idosos Ciênc. saúde coletiva. Dez 2013; 18(12).

11- Bortoni WL , Florindo AA, Salvador EP, Reis RS. Desenvolvimento e reprodutibilidade de um instrumento de avaliação objetiva do ambiente para aplicação em estudos de atividade física. Revista Brasileira Atividade Física e Saúde. 2009; 14(1):38-47.

12- Instituto Brasileiro de Geografia e Estatística. Disponível em: http://cidades.ibge.gov.br/xtras/perfil.php?lang=&codmun=250400&search=paraiba|campina-grande. Acessado em agosto de 2015.

13- Sallis JF, Bowles HR, Bauman A, Ainsworth BE, Bull FC, Craig CL, Sjostrom M, De Bourdeaudhuij I, Lefevre J, Matsudo V. Neighborhood environments and physical activity among adults in 11 countries. American journal of preventive medicine. 2009, 36: 484- 490.

14- Fermino RC, Reis RS. Variáveis individuais, ambientais e sociais associadas com o uso de espaços públicos abertos para a prática de atividade física: uma revisão sistemática. Set 2013. Rev Bras Ativ Fis e Saúde. 18(5):523-535.

15- Ribeiro TC, Silva VG Duarte SJH, Ravagnani CFC, Taveira VR. Avaliação objetiva do ambiente para a prática de atividades físicas em ruas na cidade de Cuiabá-MT. In: CONGRESSO CENTRO-OESTE EM CIÊNCIAS DO ESPORTE. 2010, Brasília. Acesso em: abril 2014. Disponível em: file:///C:/Users/M%C3%ADrian%20Werba/Downloads/2580-8373-1-PB.pdf

16- Silva IJO, Alexandre MG, Ravagnani FCP, Silva JVP, Coelho-Ravagnani CF. Atividade física: espaços e condições ambientais para sua prática em uma capital brasileira. Revista Brasileira Ciência e Movimento. 2014; 22(3): 53-62.

conhecimentolivre.org/home
contato@conhecimentolivre.org
editoraconhecimentolivre



CIÊNCIAS DA SAÚDE: ESTUDOS PARA MANUTENÇÃO E MELHORIA DA VIDA

VOLUME X

EDITORA CONHECIMENTO LIVRE